UNIVERSITE DE PARIS VI
FACULTE DE MEDECINE — SAINT-ANTOINE

ANNÉE 1971 **THÈSE** N° 64

POUR

LE DOCTORAT EN MÉDECINE

(DIPLOME D'ÉTAT)

PAR

Jean-Marie LUBRANO
Né le 19 août 1942, à Aïn-Témouchent (Algérie)

Présentée et soutenue publiquement le 16 juin 1971

L'ANGIOMYOLIPOME ISOLÉ DU REIN

A PROPOS DE DIX CAS
REVUE COMPLÈTE DE LA LITTÉRATURE
VALEUR DES DIVERS EXAMENS RADIOLOGIQUES, EN PARTICULIER DE L'ARTÉRIOGRAPHIE

Président : M. CHALUT, Professeur

IMPRESSIONS C. L. J.
29, RUE DEPARCIEUX, 29
PARIS — 1971

UNIVERSITE DE PARIS VI
FACULTE DE MEDECINE — SAINT-ANTOINE

ANNÉE 1971 **THÈSE** N°

POUR

LE DOCTORAT EN MÉDECINE

(DIPLOME D'ÉTAT)

PAR

Jean-Marie LUBRANO
Né le 19 août 1942, à Aïn-Témouchent (Algérie)

Présentée et soutenue publiquement le 16 juin 1971

L'ANGIOMYOLIPOME ISOLÉ DU REIN

A PROPOS DE DIX CAS
REVUE COMPLÈTE DE LA LITTÉRATURE
VALEUR DES DIVERS EXAMENS RADIOLOGIQUES, EN PARTICULIER DE L'ARTÉRIOGRAPHIE

Président : M. CHALUT, Professeur

IMPRESSIONS C. L. J.
29, RUE DEPARCIEUX, 29
PARIS — 1971

UNIVERSITE DE PARIS VI
FACULTE DE MEDECINE SAINT-ANTOINE

Professeurs titulaires

MM.	ANDRE (R.)	Hématologie
	BRISSAUD (H.)	Pédiatrie
	BROCARD (R.)	Médecine
	BUGNARD (L.)	Biophysique
	CAROLI (J.)	Médecine
	CERBONNET (G.)	Chirurgie
	CHERIGIE (Ed.)	Radiologie
	CHIGOT (P.-L.)	Chirurgie infantile
	CONTE (M.)	Médecine
	DAGUET (L.)	Bactériologie
	DEBRAY (J.)	Médecine
	FLABEAU (F.)	Chirurgie
	GERBEAUX (J.)	Thérapeutique
	GOSSET (J.)	Chirurgie
	HUGELIN (A.)	Physiologie
	LAPLANE (R.)	Pédiatrie
	LELORIER (G.)	Obstétrique
	LOEPER (J.)	Médecine expérimentale — Immunologie
	LOYGUE (J.)	Chirurgie
	MAROIS (M.)	Histologie
	MERGER (R.)	Obstétrique
	MILHAUD (G.)	Biophysique
	NICK (J.)	Neurologie
	ORCEL (L.)	Anatomie pathologique
	PERRAULT (M.)	Médecine
	POLONOVSKI (Claude)	Pédiatrie
	POLONOVSKI (Jacques)	Biochimie
	RICHET (G.)	Néphrologie
	WOLFROMM (R.)	Médecine

Professeurs sans chaire

MM.	BRICOUT (F.)	Bactériologie — Virologie
	CHALUT (J.)	Radiologie
Mme	CHAPUT (A.)	Stomatologie
	DUHAMEL (G.)	Hématologie
	GIRARD (F.)	Physiologie
	GOLVAN (Y.-J.)	Parasitologie
	LESTRADET (H.)	Pédiatrie
	PICARD (J.)	Biochimie
	ROUX (Ch.)	Embryologie

UNIV. LEIDEN BIBL.

Maîtres de conférences agrégés

	AKOUN (G.)	Médecine
	ARDAILLOU (R.)	Physiologie
	BAUX (S.)	Chirurgie
	BITKER (M.)	Urologie
	BOURY (G.)	Chirurgie
	CATINAT (J.)	Médecine
	CHEYMOL (G.)	Pharmacologie
	CHOUARD (Cl.)	O.R.L.
	CLOAREC (M.)	Médecine
Mme	COMBRISSON (A.)	Immunologie
	CONTAMIN (F.)	Médecine
	COSCAS (G.)	Ophtalmologie
	DAUTRY (P.)	Chirurgie
	DELIGNE (P.)	Anesthésiologie
	DOYON (D.)	Radiologie
	DRY (J.)	Médecine
	FOUET (P.)	Thérapeutique
	GAUTIER (H.)	Physiologie
	GRUNER	Chirurgie infantile
	GUILMET (Cl.)	Anesthésiologie
	GUIRAUDON (G.)	Anatomie
	PAQUELIN	O.R.L.
	HERMAN (D.)	Médecine
	HUGUET (Cl.)	Chirurgie
	HUGUIER (M.)	Chirurgie
	JACQUILLAT (Cl.)	Hématologie
	LASFARGUES (G.)	Pédiatrie
	LEVY (V.-G.)	Médecine
	MALAFOSSE (M.)	Chirurgie
	MENSCH (B.)	Biophysique
	MERY (J.-Ph.)	Néphrologie
Mme	MIGNON (Fr.)	Néphrologie
	OPOLON (J.P.)	Médecine
	PIERON (R.)	Médecine
	PISSARRO (B.)	Médecine préventive
	POULET (J.)	Médecine
	RAMPINI (Cl.)	Biochimie
	RICHARDET (J.-M.)	Pédiatrie
	ROLAND (J.)	Anatomie pathologique
	SALAT (J.)	Obstétrique
	SALMON (Ch.)	Hématologie
	SANTARELLI (J.)	Obstétrique
	WARGON (H.)	Médecine expérimentale
	WEINMANN (S.)	Biochimie

Enseignants associés

M.C.A. Associé — M. ELIAKIS (Em.) Médecine légale

Enseignants contractuels

M.C.A. M. KIRSCH Physiologie - Biochimie

A Monsieur le Professeur Jacques CHALUT
Commandeur de la Légion d'Honneur

Qui a inspiré cette thèse et nous a fait l'honneur de la présider.

Qu'il nous permette de lui exprimer notre profonde reconnaissance.

A NOTRE MAITRE

MONSIEUR LE PROFESSEUR JACQUES CHALUT

Qui a inspiré notre vocation radiologique, nous a accueilli dans son Service, a bien voulu nous honorer de sa bienveillante amitié.

Avec notre respectueuse admiration.

A NOS MAITRES DE STAGE

Monsieur le Professeur G. BROUET

Monsieur le Professeur F. COSTE

Monsieur le Professeur L. LÉGER

Monsieur le Professeur S. THIEFFRY

Monsieur le Professeur M. LACOMME

A NOS MAITRES D'EXTERNAT

Monsieur le Professeur J. CHALUT

Monsieur le Professeur E. CHÉRIGIÉ

Monsieur le Professeur J. LOEPER

Monsieur le Docteur G. REPESSE

Je remercie vivement

Monsieur le Professeur E. CHÉRIGIÉ

Monsieur le Professeur J.-P. MAY

Monsieur le Professeur J.-R. MICHEL

Monsieur le Docteur C. HÉLÉNON

D'avoir bien voulu nous confier leurs cas personnels.

Je remercie

Monsieur le Docteur BÉNOZIO

Monsieur le Docteur BIGOT

Monsieur le Docteur GOLDLUST

Pour leur aide bienveillante.

Je dédie cette Thèse

A MES PARENTS

Qui ont tant fait pour que je puisse être là aujourd'hui.
Avec ma profonde reconnaissance.

A MA FAMILLE

Avec toute mon affection.

A CEUX QUE J'AIME TENDREMENT

A MES AMIS

Je remercie vivement

La Société OUDE DELFT-FRANCE
134 rue du Faubourg Saint-Honoré - Paris-8e

Dont la remarquable qualité des reproductions des clichés originaux a rendu possible l'iconographie de ce travail.

INTRODUCTION

Les angiomyolipomes du rein entrent dans le cadre des tumeurs mésenchymateuses bénignes dont ils représentent une variété particulière. Ils se caractérisent anatomiquement par une prolifération faite de l'association de tissu adipeux, de vaisseaux et de fibres musculaires lisses ou de cellules myoïdes.

Ces formations se rencontrent en deux occurrences distinctes et, bien que leur aspect microscopique soit identique dans les deux cas, nous séparerons les deux types d'angiomyolipomes : ceux de la sclérose tubéreuse de Bourneville et plus généralement des phacomatoses où ils sont plus volontiers petits, multiples et bilatéraux de ceux qui surviennent de façon isolée étant alors en général unique, de volume plus important et ayant surtout une très nette prédilection pour le sexe féminin et pour la cinquième décade de la vie. Ce sont ces angiomyolipomes isolés qui retiendront notre attention.

Les angiomyolipomes ont été décrits sous les titres les plus divers, sur lesquels nous reviendrons d'ailleurs, ce qui explique que l'appréciation exacte du nombre de cas publiés ait été variable selon les auteurs. Mis à part quelques rares cas dont nous n'avons pu nous procurer les articles, et que nous citons à part dans notre bibliographie, nous avons pris personnellement connaissance de tous les autres. Dans ces conditions, nous avons pu retrouver 201 observations d'angiomyolipomes isolés. Ce sont donc des tumeurs rares. Mais ce nombre sous-estime sûrement leur fréquence exacte puisqu'il est bien admis qu'un certain nombre d'entre elles restent asymptomatiques, ne pouvant dans ces conditions être découvertes que par un examen anatomique systématique.

Cependant, leur rareté ne doit pas les faire méconnaître : leurs symptômes cliniques essentiels sont la douleur, la perception d'une tumeur rénale ou la survenue d'une hémorragie péri-néphrétique ; on conçoit donc que nombre de diagnostics différentiels pourront être envisagés, au premier rang desquels se place bien entendu le cancer du rein étant donné sa fréquence.

Pour les éliminer, nous verrons qu'il n'est pas superflu, bien au contraire, de faire appel à un certain nombre d'examens complémentaires et en premier lieu aux différents examens radiographiques qui, loin de s'opposer les uns aux autres, viendront conjuguer leurs résultats afin d'essayer de parvenir à les diagnostiquer : dans ce but, l'examen de l'abdomen sans préparation, l'urographie associée ou non aux tomographies et au rétropneumopéritoine, ne seront que les premières étapes du bilan radiographique qui se terminera par une étude angiographique avec artériographie sélective devant une tumeur bien difficile à différencier des tumeurs malignes du rein ; malheureusement les données artériographiques en sont extrêmement proches et pourtant combien serait-il souhaitable que le diagnostic puisse être fait avant l'examen histologique d'une pièce de néphrectomie totale.

D'autres points sont intéressants dans l'étude des angiomyolipomes : en effet, si leur aspect anatomo-pathologique est aujourd'hui bien décrit, leur origine est encore discutée, ainsi que leur potentiel évolutif ; enfin, deux problèmes importants se posent à leur sujet : leurs rapports éventuels avec les sarcomes d'une part et avec les hypernéphromes d'autre part.

GENERALITES
CLASSIFICATION DES TUMEURS DU REIN

Les angiomyolipomes ont été décrits par de nombreux auteurs sous des noms variés : ainsi le terme « capsulome » a été créé pour désigner de petites tumeurs mixtes capsulaires ou sous-capsulaires (Colvin [27]) trouvées incidemment au cours d'autopsies : mais ce terme de capsulome renferme de nombreuses variétés de tumeurs.

Le terme d' « hamartome » (du grec hamartanein = manquer, rater) a été utilisé par de nombreux auteurs. Mais ce terme mérite d'être critiqué sur au moins trois points :

— en premier lieu, selon la définition qu'en a donnée Albrecht (hamartome = pseudo-tumeur faite d'un mélange anormal des tissus normaux de l'organe dans lequel elle survient), les angiomyolipomes ne peuvent entrer dans le cadre des hamartomes que par un artifice intellectuel que nous reverrons à propos de l'origine des angiomyolipomes ;

— en second lieu, comme le souligne Klapproth [76], le terme d'hamartome est malheureux et mal choisi car le suffixe « ome » a été utilisé habituellement pour désigner une vraie tumeur dont, par définition, la tumeur appelée hamartome doit être distinguée ;

— enfin, en dernier lieu, et Cottrel [28] y insiste, les hamartomes englobent toute une série de tumeurs ; c'est ainsi que Finegold [38] décrit parmi les hamartomes trois lésions différentes : les hamartomes des tubes collecteurs, l'hamartome fœtal du rein et les plus fréquentes de ces lésions « les angiomyolipomes ou fibromes » ; Le Brun [81], pour sa part, soutient qu'il existe trois variétés d'hamartomes rénaux : les hémangiomes, les fibromes et les lésions de la sclérose tubéreuse de Bourneville (lipomes intra-rénaux, myomes et tumeurs mixtes).

Puis, en se basant sur l'aspect anatomo-pathologique, des appellations multiples ont été données : lipomyohémangiome pour Heckel [58], angiolipoléiomyome pour Tweeddale [148].

L'appellation angiomyolipome semble avoir été utilisée pour la première fois par Bartsch (avec une inversion des deux premiers termes il est vrai, « myoangiolipome ») qui, en 1900, décrivait une telle tumeur. En tout état de cause, l'appellation angiomyolipome employée par la majorité des auteurs paraît préférable en ce sens « qu'elle est plus morphologique et ne préjuge en rien d'une histogénèse ou d'une pathogénie » (Roujeau [127]). Les angiomyolipomes entrent dans le cadre des tumeurs dysembryoplasiques du rein (Roujeau) qui comprennent en outre : les adénosarcomes du rein ou tumeurs de Wilms, certains sarcomes du rein adulte, les hypernéphromes vrais et les tumeurs dites de Riopelle (associant un hypernéphrome vrai à un angiomyolipome ou à un sarcome et parfois même aux deux).

Avant d'entreprendre l'étude des angiomyolipomes, nous voudrions commencer par donner une classification des tumeurs du rein en citant pour chacune d'entre elles la fréquence la plus communément admise et les principaux caractères histologiques. Nous séparerons bien sûr les tumeurs malignes, de beaucoup les plus fréquentes (95 % de l'ensemble des tumeurs du rein selon Auvert [9], 90 % selon Harveit [57]), des tumeurs bénignes dont la fréquence est diversement appréciée : de 5 % (Auvert) à 10 % (Harveit) de l'ensemble des tumeurs du rein, alors que, selon Newcombe et Apitz, cités par Baert [10], elles en représenteraient « de 15,2 à 19,5 % sur d'importantes statistiques ».

A) Les tumeurs malignes

Elles se divisent en :

1) Tumeurs épithéliales ou épithéliomas (ou adénocarcinomes ou néphroépithéliomes) :

Elles représentent 80 % des tumeurs malignes et on en distingue plusieurs variétés selon le type cellulaire et plus précisément selon l'aspect du cytoplasme :

— Les épithéliomas à cellules claires, les plus caractéristiques, ressemblant aux éléments normaux des tubes, possédant des limites cytoplasmiques nettes, à protoplasme très clair contenant du glycogène, des graisses et notamment du cholestérol ; leur noyau est central, volumineux.

— Les épithéliomas à cellules basophiles (ou granuleuses); petites, cubiques, à cytoplasme peu abondant et sombre, contenant de nombreuses granulations fines.

— Les épithéliomas à cellules éosinophiles, à cytoplasme sans enclave, plus volumineuses que les basophiles et qui seraient intermédiaires entre les basophiles et les claires.

2) Tumeurs malignes mésenchymateuses :

Elles représentent 6 % des tumeurs malignes. Tous les éléments conjonctifs du rein peuvent donner naissance à un sarcome : les fibrosarcomes sont les plus fréquemment rencontrés, puis les liposarcomes et les tumeurs musculaires (léiomyosarcomes, rhabdomyosarcomes), enfin exceptionnellement les réticulosarcomes et les sarcomes ostéogéniques. Les formes associées sont exceptionnelles, tandis que les sarcomes histologiquement complexes, pluritissulaires, ne sont pas pas rares, tels les angio-lipo-léiomyosarcomes dont nous verrons que la distinction avec les angiomyolipomes n'est pas toujours aisée.

3) Tumeurs embryonnaires ou néphroblastomes ou tumeurs de Wilms (ou encore adénosarcomes) :

Les plus fréquentes des tumeurs abdominales de l'enfant, elles représentent 14 % de l'ensemble des tumeurs malignes ; elles s'observent avec prédilection chez l'enfant (4 % de l'ensemble de ces tumeurs seulement apparaissant chez l'adulte) et chez l'enfant jeune (50 % des cas avant trois ans et demi et 90 % avant huit ans). Le néphroblastome est une tumeur embryonnaire constituée dans la très forte majorité des cas par l'assemblage de tissus variés qui s'intriquent plus ou moins, ce qui explique le polymorphisme histologique :

— des éléments du blastème rénal qui persistent de manière anormale après la naissance, plus ou moins différenciés dans un sens épithélial ou mésenchymateux ;
— des éléments épithéliaux, caricatures de tubes et de glomérules, existent, groupés en petits amas ;
— des tissus mésenchymateux, enfin, forment la toile de fond de la tumeur : il s'agit d'un tissu conjonctif le plus souvent indifférencié mais qui présente parfois une différenciation musculaire (lisse ou striée), chondroïde, osseuse ou adipeuse.

4) Les tumeurs malignes secondaires du parenchyme rénal sont constituées d'une part par les métastases rénales provenant d'autres viscères (poumons, sein, tube digestif, rein opposé, thyroïde), d'autre part par les lymphomes (lymphosarcome, maladie de Hodgkin). Ces tumeurs malignes secondaires sont très rares.

B) Les tumeurs bénignes

Nous en avons déjà dit qu'elles sont rares dans leur ensemble, mais, si les tumeurs malignes du rein sont de loin les plus fréquentes, il faut néanmoins connaître les variétés de tumeurs bénignes, infiniment plus rassurantes, car, comme le dit Auvert, « si la règle demeure de poser devant un gros rein unilatéral le diagnostic de cancer du rein et d'exiger une intervention chirurgicale, celle-ci peut réserver des surprises à l'examen microscopique ou à l'étude histologique de la pièce en décelant une tumeur rare non soupçonnée ». Ces tumeurs bénignes se subdivisent en :

1) Tumeurs épithéliales ou adénomes :

Ils sont de trois types : papillaire, alvéolaire et tubulaire. Leur distinction histologique d'avec certaines variétés cellulaires d'épithélioma rénal est parfois très difficile : l'aspect des cellules, l'existence d'une capsule plus ou moins nette — qui, fait important, contient un réseau veineux très développé —, l'absence d'envahissement du parenchyme voisin et de métastases ne suffisent pas toujours à les différencier d'un épithélioma, seule alors leur évolution fort longue étant l'unique critière, encore que le problème de leur dégénérescence maligne soit très controversé.

2) Les tumeurs mésenchymateuses monotissulaires :

a) Les *hémangiomes :* de type capillaire, plexiforme ou caverneux, ils siègent au niveau de la muqueuse ou de la sous-muqueuse et de la médullaire plus fréquemment qu'au niveau de la corticale (Le Brun). Ces tumeurs ne comportent pas de capsule et leurs limites sont difficiles à définir.

b) Les *lymphangiomes,* rarissimes, se présentent sous forme de masses spongieuses qui peuvent occuper une grande partie des reins.

c) Les *myomes* sont des exceptions.

d) Les *lipomes :* intraparenchymateux, ils sont fort rares et doivent être distingués des lésions de la graisse périrénale et de la lipomatose de remplacement.

e) Les *fibromes :* les fibromes intraparenchymateux purs sont encore plus rares que les lipomes. On doit les distinguer des îlots de sclérose de la néphrite chronique et des proliférations fibreuses incluses dans d'autres tumeurs.

f) Les *myxomes* et les *ostéomes,* enfin, sont encore plus exceptionnels que les précédents.

3) Les TUMEURS MÉSENCHYMATEUSES PLURITISSULAIRES comprennent :

— les fibrolipomes ;
— les fibromyomes ;
— les fibromyxolipomes ;
— et dont l'angiomyolipome représente la variété la plus fréquente.

4) Les TUMEURS MÉTAPLASIQUES, telle l'endométriose dont la localisation rénale est beaucoup plus rare que celles de la vessie et de l'uretère. Elle donne des tumeurs molles, kystiques, contenant du sang noir, enchâssées au centre du parenchyme ou au niveau d'un pôle.

Pour en terminer avec cette classification, nous voudrions citer quelques pourcentages de fréquence de ces tumeurs bénignes : Hartveit, sur 172 tumeurs rénales, trouve 16 tumeurs bénignes dont 11 adénomes, 1 fibrome et 4 angiomyolipomes. Fuchsman [48], quant à lui, sur un total de 3 456 autopsies, découvre 79 tumeurs bénignes du rein se répartissant ainsi : 50 adénomes, 11 fibromes, 13 léiomyomes, 1 adénomyome, 1 lipome et 3 angiomyolipomes.

Un dernier chiffre enfin, celui d'Hajdu [54] qui, sur 8 501 autopsies, trouve 27 angiomyolipomes.

LES ANGIOMYOLIPOMES DES PHACOMATOSES

Avant d'étudier les angiomyolipomes isolés, nous voulons décrire les lésions rénales de la sclérose tubéreuse de Bourneville et, plus généralement, des phacomatoses dont le groupe comprend, outre cette affection, la neurofibromatose cutanée de Recklinghausen, l'angiomatose rétinocérébelleuse de Von Hippel-Lindau et l'angiomatose encéphalo-trigéminée de Sturge-Weber. Pour ce faire, nous nous appuierons essentiellement sur l'excellent travail de Schmitt [136] concernant les formes viscérales des phacomatoses, en nous intéressant plus spécialement aux lésions rénales.

A) La neurofibromatose cutanée de Recklinghausen

Définie par Borberg comme « étant une maladie due à une anomalie congénitale de développement, souvent hérédo-familiale, caractérisée par la présence de malformations tumorales, de taches ou de nævi pigmentaires dans les organes d'origine ectodermique (en premier lieu la peau et le système nerveux), mais aussi accompagnée d'une atteinte plus ou moins prononcée du mésoderme », c'est une dysplasie congénitale fréquemment héréditaire, se transmettant alors selon le mode dominant autosomique.

Frappant toutes les races sans distinction, elle atteindrait un individu sur 2 000, ayant une discrète prédominance pour le sexe masculin. Ses signes cliniques se manifestent à tout âge de la vie, mais les taches pigmentaires existent dès la naissance ou apparaissent lors de la première décade de la vie, tandis que les tumeurs cutanées se développent aux environs de la puberté. Elle associe quatre syndromes :

1) Un SYNDROME CUTANÉ : il consiste en l'association de tumeurs et de taches pigmentaires :

— Les tumeurs — neurinomes, fibromes ou neurofibromes — se localisent de préférence aux extrémités pour les neurinomes et à l'abdomen en ce qui concerne les fibromes. Ces tumeurs sous-cutanées, presque toujours indolores, asymétriques, sont en nombre variable mais le plus souvent multiples.
— Les taches pigmentaires, se localisant à n'importe quel niveau du corps, se rattachent aux « taches café au lait ».

2) Un SYNDROME NERVEUX qui ne se manifeste que plus tardivement et qui associe :

— La neurofibromatose périphérique par atteinte des nerfs cérébro-spinaux, touchant n'importe quel nerf et entraînant un retentissement clinique variable (névralgies, paresthésies, anesthésies...).
— La neurofibromatose centrale affectant le contenu de la cavité crânio-rachidienne.
— Les troubles mentaux, par contre, réalisent en général des formes discrètes de l'affection à type d'amnésie ou de déficience intellectuelle.

3) Un SYNDROME OSSEUX : sa fréquence est diversement appréciée ; sa manifestation la plus constante est une cypho-scoliose, mais on peut rencontrer des remaniements pagétoïdes à côté desquels il est classique de citer des anomalies osseuses congénitales.

4) Un SYNDROME TUMORAL : les atteintes viscérales au cours de la maladie de Recklinghausen sont nombreuses et diverses ; leur aspect macroscopique est soit celui de lésions spécifiques dont la caractéristique essentielle est d'être histologiquement du même type que les tumeurs cutanées ou les tumeurs nerveuses, soit celui de lésions histologiques diverses non spécifiques. Par rapport à tous les cas d'atteinte splanchnique, l'estomac vient largement en tête avec 9,2 %, suivi de la langue (8,3 %), du médiastin et du gros intestin (7 %), du grêle et des surrénales (6,2 %), du poumon (5,5 %), de la vessie et du mésentère (4,2 %), tandis que l'atteinte rénale ne représente que 3,2 % de tous les cas d'atteinte splanchnique.

Les lésions non spécifiques du rein sont fréquemment représentées par un adénome cortical ; plus rarement, il s'agit d'une tumeur mixte, un angiomyolipome. A côté de ces tumeurs, on a décrit des épithéliomas et des malformations congénitales.

B) L'angiomatose rétino-cérébelleuse de Von-Hippel-Lindau

C'est une affection rare où le sexe ne paraît jouer aucun rôle de prédilection ; bien qu'il s'agisse d'une maladie congénitale, elle ne se manifeste avant l'âge de quinze ans que dans 14 % des cas, les deux tiers des cas étant reconnus entre quinze et trente ans.

Elle associe trois syndromes.

1) Un SYNDROME OPHTALMOLOGIQUE : l'angiomatose se manifeste généralement d'abord au niveau de la rétine, la localisation cérébelleuse n'apparaissant qu'ultérieurement ; toujours unilatérale au début, elle se bilatéralise après un temps variable et seulement dans la moitié des cas ; les premiers signes consistent en une baisse de l'acuité visuelle avec des céphalées et l'examen du fond d'œil est pathognomonique : l'angiome rétinien se présente comme un nodule rougeâtre, ressemblant à un petit ballon gonflé et relié à la papille par deux vaisseaux qui, initialement, peuvent être différenciés en artère et veine, mais qui ensuite prennent une même couleur violacée.

2) Un SYNDROME NEUROLOGIQUE : le plus fréquemment, la tumeur vasculaire siège au niveau du rhombencéphale et les signes cliniques extériorisent à la fois un syndrome neurologique de la fosse postérieure où dominent les éléments du syndrome cérébelleux et un syndrome d'hypertension intra-crânienne qui est en général peu marquée.

3) Des LOCALISATIONS VISCÉRALES : elles sont fréquentes, mais habituellement latentes cliniquement et ainsi le plus souvent découvertes à l'autopsie. Parmi les localisations viscérales de cette affection, il faut isoler pour leur fréquence très supérieure aux autres les lésions rénales.

Ces lésions rénales représentent 35 % des localisations viscérales de l'angiomatose de Von Hippel-Lindau :

— Elles consistent le plus souvent en kystes réalisant généralement l'aspect de la maladie polykystique ; d'ailleurs, des auteurs cités par Lamy [78] ont voulu « faire entrer la maladie polykystique dans la maladie des hamartomes et la ranger à côté de l'angiomatose de Von Hippel-Lindau sous prétexte que cette affection s'accompagne de kystes multiples du rein, du foie et du pancréas ».
— Mais les tumeurs rénales sont loin de constituer des exceptions, voisinant avec des lésions kystiques dans plus de la moitié des cas. Parmi elles, les hypernéphromes sont les plus fréquents, mais

il existe aussi des tumeurs mixtes, telle l'observation rapportée par Schmitt concernant une femme de vingt-deux ans, chez qui l'autopsie permet de découvrir « un adénome trabéculaire au sein duquel on remarque la richesse en vaisseaux sanguins, l'existence de plages lipomateuses, l'ensemble étant dissocié par un tissu myomateux, en particulier au contact des vaisseaux artériels », cette tumeur étant désignée sous le nom d' « adéno-fibro-angio-myolipome ».

C) L'angiomatose encéphalo-trigéminée ou maladie de Sturge-Weber

Cette affection est d'un diagnostic facile dans sa forme complète, mais les formes cliniques incomplètes posent un problème délicat. A cause même des limites assez mouvantes des différentes formes cliniques, il est impossible de se faire une idée précise de la fréquence de cette maladie : cependant, ce n'est pas une maladie très rare. Elle est congénitale, mais sa nature héréditaire n'est pas évidente. Elle serait plus fréquente dans le sexe masculin.

Dans sa forme complète, la maladie de Sturge-Weber associe un ensemble de signes dont il faut souligner d'emblée que les lésions céphaliques ont un caractère commun : elles sont systématisées et strictement unilatérales.

1) Les SIGNES CUTANÉO-MUQUEUX sont représentés par un nævus flammeus facial ou angiome, soit plan, soit tubéreux, appelé « tache de vin », de taille variable, siégeant dans le territoire du trijumeau avec une atteinte préférentielle de l'aire cutanée de la branche ophtalmique du trijumeau, c'est-à-dire de la partie supérieure de l'hémiface (front surtout, parfois cuir chevelu).

2) Les MANIFESTATIONS NEURO-PSYCHIQUES, variables dans leur nombre et leur intensité, comprennent d'une part des crises comitiales (très fréquentes, débutant dans la majorité des cas dans les deux premières années et fréquemment à type de crises généralisées), d'autre part des troubles psychiques (tous les degrés d'arriération mentale pouvant se rencontrer depuis la débilité légère jusqu'à l'idiotie), enfin des troubles neurologiques (hémiplégie, hémiparésie, monoplégie) localisés bien entendu du côté opposé au nævus.

3) Les MANIFESTATIONS GLAUCOMATEUSES : le glaucome, congénital ou acquis, est fréquent, il siège du côté du nævus facial.

4) Les RADIOGRAPHIES DU CRANE montrent des calcifications corticles, en « traînées flexueuses, entrelacées, vermiculaires », siégeant du côté de l'angiome facial et le plus souvent dans la région temporo ou pariéto-occipitale.

5) Les LÉSIONS VISCÉRALES existent dans les formes complètes ; elles sont la plupart du temps inexpressives cliniquement mais, parmi elles, on rencontre avec une égale fréquence les lésions surrénaliennes et les lésions rénales avec 11,5 % chacune des atteintes viscérales.

Ces lésions rénales sont à type d'hémangiome ou de tumeur mixte : angiofibrome, fibromyome ou, comme dans l'observation rapportée par Schmitt où l'on découvre à l'autopsie chez une femme de trente ans, une nappe de nature adipo-fibro-myomateuse avec une vascularisation nettement plus riche, cette tumeur étant désignée sous le nom de « lipo-fibro-angiomyome ».

D) La sclérose tubéreuse de Bourneville

Selon la définition qu'en a donnée Borberg, c'est « une affection caractérisée par le développement congénital de malformations à tendance blastomateuse au niveau de divers organes ou systèmes d'organes, principalement dans les dérivés de l'ectoderme (cerveau, peau, rétine), mais aussi dans des organes d'origine mésodermique (notamment rein et cœur) ».

C'est une affection relativement rare (400 cas environ connus en 1951), touchant à peu près également les deux sexes pour Vaas sur une importante statistique, se manifestant à un âge variable, pouvant être reconnue chez le nourrisson, mais dont les signes neurologiques et mentaux se dessinent fréquemment dans la première enfance. De toute façon, elle ne se manifeste que très rarement après vingt-cinq ans ou trente ans ; 75 % des sujets qui en sont atteints meurent avant vingt-cinq ans. Son caractère héréditaire est enfin assez souvent démontré.

Dans sa forme complète, la sclérose tubéreuse de Bourneville associe plusieurs syndromes : cutané, neurologique, ophtalmologique, viscéral et osseux.

1) SIGNES CÉRÉBRAUX :

Ils sont dominés par les convulsions et les troubles mentaux. Les crises convulsives se retrouvent dans 80 % des cas, débutant au cours des deux premières années de la vie et affectant des formes variées : grand mal, petit mal, crises localisées.

Les signes de déficience mentale sont présents dans 70 % des cas, allant de l'idiotie mentale complète à la simple débilité. Les troubles caractériels sont fréquents.

Les radiographies du crâne mettent en évidence fréquemment la présence de calcifications intra-crâniennes soit superficielles, dans la région pariéto-frontale, soit profondes, juxta-ventriculaires, souvent disposées en couches parallèles au grand axe des ventricules latéraux.

2) Signes oculaires :

Ils sont comparativement rares, étant présents dans une proportion variant de 8,5 % à 30 % selon les auteurs. La lésion caractéristique en est le « phacome rétinien » : unique ou multiples, ces tumeurs rétiniennes siègent avec prédilection au pôle postérieur ou dans la région juxta-papillaire, se présentant sous forme de petites intumescences. A côté des phacomes rétiniens peuvent également s'observer des taches ou plaques rétiniennes et des anomalies ou malformations oculaires diverses ont été signalées.

3) Signes cutanés :

Ils représentent un élément fondamental de la sclérose tubéreuse de Bourneville ; ils sont retrouvés dans 60 à 70 % des cas, pouvant exister dès la naissance, mais plus généralement apparaissant vers huit à dix ans. Ils forment une gamme variée de lésions dont les plus caractéristiques sont représentées :

— d'une part par les « adénomes sébacés » décrits par Pringle, se présentant sous la forme de petites tumeurs multiples, globuleuses ou ne faisant qu'une discrète saillie, enchâssées dans le derme, de la taille d'une tête d'épingle à celle d'une lentille, disposées symétriquement sur la face au pourtour du nez, surtout au niveau des sillons naso-géniens mais aussi des joues, du menton, des paupières et du front ;
— d'autre part par les fibromes péri-unguéaux ou tumeurs de Koenen qui sont des tumeurs oblongues, grosses comme des grains de blé, fixées par une extrémité au niveau de la sertissure unguéale, un même ongle en portant une plus souvent que deux, un peu plus fréquents aux orteils.

A côté des adénomes sébacés et des tumeurs de Koenen, on peut rencontrer des tumeurs fibromateuses, pédiculées (de type molluscum pendulum souvent en collier autour du cou) ou étalées (la classique « peau de chagrin » lombo-sacrée).

Par ailleurs, les manifestations muqueuses sont fréquentes.

4) Les SIGNES OSSEUX sont eux aussi très polymorphes, plus caractéristiques au niveau des extrémités où les radiographies peuvent déceler des images kystiques, un épaississement cortical irrégulier des métacarpiens, des métatarsiens ou des phalanges.

5) Enfin de MULTIPLES MALFORMATIONS ou TROUBLES DU DÉVELOPPEMENT accompagnent souvent la sclérose tubéreuse.

6) Nous avons gardé pour la fin les SIGNES VISCÉRAUX et ENDOCRINIENS qui sont très importants :

— Les lésions cardiaques sont fréquentes ; elles sont surtout représentées par une tumeur très particulière, le rhabdomyome cardiaque, qui représente 23 % des lésions viscérales, alors que les cardiopathies congénitales sont plus rares (3 %).

— Les atteintes pulmonaires sont estimées à 9 % des lésions viscérales de la sclérose tubéreuse de Bourneville : il s'agit le plus souvent d'une transformation micropolykystique des poumons avec myomatose interstitielle.

— Les lésions hépatiques (foie polykystique, cavernomes) et thyroïdiennes (adénomes) se retrouvent avec un pourcentage identique : 2,9 %. Les atteintes ovariennes, intestinales (polypose du grêle ou du rectum), utérines (fibromes) sont de fréquence sensiblement identique (respectivement 2,7 %, 2,7 % et 2,3 %).

— Les dominant toutes de loin sont les atteintes rénales avec le chiffre de 42 % du nombre total de localisations viscérales selon Schmitt. Selon ce même auteur, le rein est le plus fréquemment atteint de tous les organes, avec le chiffre de 80 % d'atteinte rénale dans la sclérose tubéreuse de Bourneville (la différence entre les deux chiffres précédents venant bien entendu du fait qu'il existe dans chaque cas des lésions de nombreux organes). Schmitt précise en outre :
  — que la plupart du temps ces lésions ne sont découvertes que lors d'un examen systématique ou à l'autopsie ;
  — que les lésions rénales consistent soit en malformations congénitales (rein double, agénésie d'un rein, rein en fer à cheval), soit en tumeurs et kystes ;
  — que macroscopiquement, on constate sur les deux reins l'existence de tumeurs multiples sous forme de noyaux arrondis, de taille variable, adhérant à la capsule, certaines étant isolées à l'intérieur du parenchyme. En outre, au milieu de ces tumeurs, on constate l'existence de kystes séreux ;

— que microscopiquement, enfin, ces tumeurs répondent à deux types : les hypernéphromes vrais et les tumeurs mixtes faites de l'association de fibres musculaires lisses, de cellules adipeuses et de vaisseaux sanguins, appelées selon la prédominance de tel ou tel tissu : myome, lipome, myolipome, angiomyolipome.

E) Caractère des angiomyolipomes associés aux phacomatoses

En premier lieu, outre le fait de s'insérer dans un contexte clinique riche et évocateur, les angiomyolipomes sont considérés par la plupart des auteurs (dont Critchley, Fisch, Fryjordet, Hegeman, Hulse, Klapproth, Seshanarayana, Perou, Price) comme étant en général asymptomatiques.

En second lieu, ces mêmes auteurs les considèrent comme étant multiples et de petite taille.

Ces points sont corroborés par Golji [51] qui, étudiant 47 cas de sclérose tubéreuse de Bourneville, en tire les constatations suivantes : « Urologiquement, 89 % de ces malades étaient asymptomatiques et 75 % avaient un examen urologique négatif ». Par ailleurs, l'autopsie de 9 de ces cas donne les résultats les plus frappants : sur ces 9 sujets autopsiés, 8 avaient des tumeurs rénales qui, histologiquement, répondaient aux critères des angiomyolipomes et, parmi ces 8 cas, les angiomyolipomes étaient bilatéraux et multiples (parfois même innombrables) chez 7 malades, tandis que dans un seul cas les angiomyolipomes étaient multiples mais localisés à un seul rein. Enfin, sur ces 47 malades, 27 étaient des femmes et 20 des hommes ; ceci est d'ailleurs confirmé par Critchley qui affirme que les tumeurs rénales sont présentes dans 80 % des cas de sclérose tubéreuse avec une égale fréquence dans les deux sexes.

Pour notre part, nous avons colligé quelques cas d'angiomyolipomes associés à la sclérose tubéreuse de Bourneville, mais il est nécessaire de bien préciser que nous n'avons rassemblé que des cas qui s'étaient manifestés par des signes cliniques importants (*Tableau 1*); nous nous sommes intéressés plus spécialement au problème des lésions associées et en particulier des kystes ; sur 18 cas exploitables à ce point de vue, 9 comportaient des kystes rénaux.

En conclusion, il paraît normal de considérer les angiomyolipomes des phacomatoses comme étant en général multiples, petits (bien qu'il en existe de fort volumineux), asymptomatiques, avec une égale incidence dans les deux sexes et une fréquente association à des kystes rénaux.

Cependant quelques auteurs, dont Essex, Farrow, Jochimsen, ont voulu considérer les angiomyolipomes isolés comme des formes frustes de sclérose tubéreuse de Bourneville dont l'expression varierait « depuis une tumeur rénale solitaire jusqu'au syndrome clinique complet » (Farrow). Mais ces auteurs n'expliquent pas les différences que nous démontrerons entre, d'une part, les angiomyolipomes isolés et, d'autre part, ceux qui sont associés aux phacomatoses. Quoi qu'il en soit, ils présentent toujours les mêmes caractères microscopiques, comme le soulignent Essex, Farrow, Hajdu, Hartveit, Klapproth et Price. Seul Perou pense que, s'ils sont morphologiquement identiques, les angiomyolipomes de la sclérose tubéreuse contiendraient d'une part des tubes et des glomérules (qui ne semblent cependant qu'être inclus dans la tumeur), et d'autre part une plus grande immaturité cellulaire.

ORIGINE DES CAS	AGE	SEXE		SIEGE		NOMBRE		TAILLE	KYSTES RENAUX ASSOCIES	CIRCONSTANCES DE DECOUVERTE
		H	F	Unilatéral	Bilatéral	Unique	Multiple			
Jochimsen[68]										
Cas 1	31		+		+		+	Variable	+	Insuffisance rénale sévère, néphrectomie bilatérale en 1 temps et transplantation rénale.
Cas 2	30		+		+		+	Grande	?	Néphrectomie D ; néphrectomie G envisagée avec transplantation
Kaude[70]	41		+		+		+	?	?	HTA
Le Brun[81]										
Cas 5	49		+	+			+	grande	-	HTA, douleur, hématurie
Lemaitre[82]	20		+		+		+	variable	?	Hématurie, collapsus, diagnostic artériographique
Lombardo[86]	33		+	+		+		grosse	?	Douleur, signes de choc
Mirouze[99]										
Cas 1	25		+		+		+	?	?	HTA et hyperazotémie
Marty[93]										
Cas 2	36		+		+		+	grosse	+	hyperazotémie et hématurie
Mogg[101]	48		+		+	?	?	?	?	hématuries
Perou[110]										
Cas 4	4	+			+		+	variable	-	autopsie
Cas 5	28		+		+		+	?	+	autopsie
Polikowski[112]	39		+	+			+	variable	?	Evolution sarcomateuse
Ramirez[117]	36		+	+		+		grosse	-	Douleur lombaire
Rognon[126]	29		+		+		+	petits, 1 de 1cm	-	Hématome périrénal bilatéral important et récidivant
Rousseau[130]	19		+	+		?	?	?	?	Examen systématique
Seshanarayana[138]										
Cas 1	50	+		+		+		?	?	Douleur, hématurie, hématome péri-rénal
Taylor[143]										
Cas 1	40		+		+		+	5mmà 2cm	?	Masse abdominale
Cas 2	42		+		+		+	variable	?	Douleurs
Udekwu[149]										
Cas 1	30		+		+		+	grand	?	Augmentation volume abdomen
Cas 2	30		+		+	+		grand	?	Douleurs
Viamonte[154]	25		+		+		+	grand	?	Douleurs, masses abdominales et signes de choc

ORIGINE DES CAS	AGE	SEXE		SIEGE		NOMBRE		TAILLE	KYSTES RENAUX ASSOCIES	CIRCONSTANCES DE DECOUVERTE
		H	F	Unilatéral	Bilatéral	Unique	Multiple			
Cités par Schmitt :										
Bohn	33		+		+		+	?	?	?
Creutzfeld	?	?	?		+		+	?	?	?
Marchand	6	+			+		+	petits	?	Autopsie
Berg et Vejlens	32		+		+		+	petits	-	Autopsie
Warren et Warvi	26		+		+		+	?	?	Autopsie
Moolten	?		+	+		+		?	?	Hématurie
Ross	19		+		+	+		Très gros	?	Autopsie
Presthus										
Cas 1	4	+			+		+	petits	+	Autopsie
Cas 2	35	+			+		+	?	+	Autopsie
Wagner	51	+			+		+	?	+	Autopsie
Murphy	25		+		+		+	?	+	Hématurie + Autopsie
Schmitt										
Cas 2	30		+		+	?	?	petits	?	Autopsie
Cas 3	56	+			+		+	variable	?	Autopsie
Aboulker[1]	38		+		+		+	?	?	Elévation de l'urée
Anderson[6]	19		+		+		+	?	+	Signes de choc
Beck[13]	40		+		+		+	?	?	Colique néphrétique, hématurie
Blackwell	44	+			+		+	1 à 13cm	-	Douleurs
Crosett[29]										
Cas 1	36		+		+		+	1mm à 6cm	+	Douleur, masse, hématurie
Cas 2	55		+	+		+		6 cm	-	Hématurie
Essex[35]										
Cas 3	34		+	+			+	variable	?	Augmentation volume abdomen
Cas 4	29	+		+			+	variable	?	Découverte fortuite
Fournier[40]	13		+	+		+		très gros	-	Hématurie très importante
Gilbert[50]	34		+		+	?	?	?	?	Hématurie et choc
Grove[52]										
Cas 1	27	+			+		+	?	+	Autopsie (urémie)
Cas 3	35	+			+		+	?	-	Autopsie
Gruper[53]	23		+	?	?	?	?	énorme	-	Douleur et masse rénale
Hickey[62]	20		+	+		+		grosse	?	Hématurie
Hulse[64]	42		+	+			+	variable	?	Douleur, masse, signes de choc

ANATOMIE PATHOLOGIQUE

Les angiomyolipomes comportent trois types d'éléments constituants :
— tissu adipeux ;
— tissu musculaire lisse ;
— tissu vasculaire ;
qui, selon la prédominance de l'un ou l'autre d'entre eux, peuvent créer des aspects différents. Une étude analytique de ces constituants s'impose donc avant de revoir les multiples aspects réalisés.

A) Etude analytique

Nous nous permettrons d'emprunter de nombreuses descriptions aux récentes publications de Roujeau [127, 128], qui a particulièrement étudié le problème des angiomyolipomes.

1) Le tissu adipeux :

Il apparaît dans l'ensemble de type strictement normal (Tweeddale, Viamonte) avec des vésicules arrondies ou polygonales, optiquement vides aux techniques usuelles.

Mais entre ces cellules, on trouve assez souvent des éléments un peu différents :
— certains sont rubannés, acidophiles et, bien que ne possédant pas de striation caractéristique, peuvent représenter des fibres musculaires lisses mal différenciées ;
— d'autres sont au contraire polygonaux, à cytoplasme abondant, pâle et spongieux ou granuleux et acidophile, possédant un ou plusieurs noyaux. Ces éléments, signalés par plusieurs auteurs, tels d'Amico et Weill-Bousson (dans son cas n° 1), sont interprétés par Perou, d'Amico, Farrow et Rusche comme des adipoblastes malgré leur grande taille, cependant que Riopelle [121]

considère que leur disposition « endocrinienne » (arrangement en cordons séparés par des capillaires) rappelle étrangement celle des cellules constituant les hypernéphromes vrais.

2) Les fibres musculaires lisses sont pratiquement toujours représentées et apparaissent :

— tantôt de structure normale et alors groupées le plus souvent en faisceaux selon Essex (alors que cette disposition en faisceaux serait assez rare pour Tweeddale); ces faisceaux s'entrecroisent dans les interstices que laissent les vaisseaux ou forment, mais plus rarement, la presque totalité de la tumeur ;
— tantôt beaucoup moins différenciées, se présentant alors sous forme de cellules allongées, à noyau ovoïde central (Essex), à cytoplasme clair, disposées :
  — soit en manchons périthéliaux autour de certaines artères, comme le souligne Essex ;
  — soit de façon irrégulière et diffuse dans la préparation entre les adipocytes par exemple (dans ce cas, pour Essex, les cellules seraient plus grosses et les nucléoles plus ronds).

3) Les vaisseaux sont en règle représentés par des artérioles qui diffèrent des vaisseaux normaux :

L'intima est souvent épaisse (Klapproth) et fibreuse (Essex); quant à la média, elle est constituée par des fibres musculaires lisses très différenciées au centre, beaucoup moins à la périphérie, fibres engainées de réticuline ; les fibres élastiques en sont absentes pour la plupart des auteurs (Tweeddale, Allen, Farrow, Hartveit, Le Brun, Price, Chindavijak...), alors que Perou et Williams [163] décrivent une rupture des fibres élastiques.

L'adventice est absente (Essex).

4) Les autres tissus :

Il existe également en proportion variable (Tweeddale) un tissu collagène plus ou moins dense et, dans de très rares cas (Tweeddale insiste sur cette rareté), il est signalé quelques fibres nerveuses (Perou).

5) Le problème des éléments épithéliaux :

On trouve en effet dans certaines de ces formations :

— tantôt des tubes épithéliaux de morphologie normale (Williams [163] surtout, mais aussi Perou, Price, Rognon, Rusche);

— tantôt des vestiges tubulaires (Genewein cité par Klapproth, Williams [163]).

A ce sujet, Riopelle [121] note l'existence de tubes épithéliaux formés soit de grosses cellules acidophiles, soit de petites cellules cubiques basophiles et entourés d'une membrane basale très nette, et de tubes beaucoup moins différenciés, sans membrane basale, bordés de cellules qui ressemblent aux éléments constituant le fond tumoral. Les premiers sont manifestement des tubes rénaux préexistants englobés par la tumeur, les deuxièmes étant au contraire néoformés.

6) Pour la très grande majorité des auteurs, CES TUMEURS NE SONT PAS ENCAPSULÉES (d'Amico, Essex, Farrow, Fournier, Hartveit, Kiser, Klapproth, Perou, Rusche et surtout Hajdu sur aucun de ces 27 cas).

Seuls quelques auteurs les décrivent comme encapsulées (De La Pena, Falkmer), avec une capsule épaisse et fibreuse (Chindavijak et Le Brun), qui présente quelquefois des solutions de continuité (Seabury).

B) Etude synthétique

1) MACROSCOPIQUEMENT :

Ces tumeurs sont de taille variable ; elles siègent surtout au niveau de la corticale, adhérant ou non à la capsule, plus rarement occupent la médullaire.

Elles sont en général uniques bien que de plus petits foyers puissent être trouvés. Lorsqu'elles sont volumineuses, elles ont tendance à évoluer plutôt vers le bassinet qu'elles refoulent sans en rompre la limite épithéliale (Farrow) que vers la convexité du rein (et dans ce cas, selon Farrow, la capsule rénale qui normalement donne une encapsulation à la surface libre peut être rompue et la tumeur s'étendre dans la graisse péri-rénale).

A la coupe, elles sont plus souvent molles, de couleur jaune, que fermes, blanc grisâtre. On trouve assez rarement des plages de dégénérescence pseudo-kystique, mais fréquemment des nécroses hémorragiques (Price, D'Amico, Falkmer) et aussi des hémorragies péritumorales (Farrow).

2) Aspects histologiques :

La forme la plus habituellement rencontrée est celle qui associe, en proportion très variable (Price), les trois constituants majeurs avec une nette prédominance du tissu adipeux.

Mais on peut trouver également :
— des myomes pratiquement purs ;
— des angiomyomes ;
— des myolipomes (comme dans le cas de Wolf [166]).

3) Deux points sont importants et nous tenons à y insister :

— La rupture de la capsule rénale est considérée comme étant due à l'accroissement de la tumeur et non comme résultant d'une « invasion ».
— Des mitoses éparpillées, un hyperchromatisme et un pléiomorphisme modérés ne sont pas rares (Perou, Price), présents même dans plus de 50 % des angiomyolipomes pour Hajdu qui, en accord avec Klapproth, Price, Seabury, Allen..., affirme que ces facteurs ne peuvent être considérés comme un élément de malignité.

Tels sont donc les critères histologiques retenus dans la recherche des cas d'angiomyolipomes.

ETUDE CLINIQUE

En préambule, il est nécessaire de rappeler que, si les angiomyolipomes rénaux sont rares, c'est, en partie du moins, parce que dans un certain nombre de cas ils sont asymptomatiques, ne pouvant alors être découverts que fortuitement ou à l'occasion d'une autopsie. Ainsi Critchley considère que 15 % seulement des angiomyolipomes ont une traduction clinique.

Fréquence

La fréquence des angiomyolipomes isolés du rein est diversement appréciée selon les auteurs :
— en 1963, pour Williams [163], il en existe 23 cas ;
— en 1966, Viamonte en dénombre 103 cas ;
— mais en 1967, Choi n'en retrouve que moins de 30 ;
— cependant qu'en 1969, Hajdu arrive à un total de 104.

Ces variations tiennent à un certain nombre de raisons parmi lesquelles l'essentielle est sans doute la difficulté de réunir les observations qui sont publiées parfois sous des noms très éloignés. Par opposition, certains cas colligés comme angiomyolipomes paraissent l'avoir été sans tenir compte des critères histologiques que nous venons de rappeler. Aussi pensons-nous absolument nécessaire que nous donnions très rapidement l'origine des cas acceptés comme étant des angiomyolipomes isolés (avec quelquefois quelques mots d'explication quand cela est nécessaire). Par contre, un certain nombre de cas ont été éliminés, bien que cités par différents auteurs, et ceux-là aussi appelleront parfois quelques commentaires. Nous demandons à l'avance l'indulgence du lecteur pour cette énumération, certainement fastidieuse mais non moins certainement indispensable.

A) Cas recensés comme étant des angiomyolipomes

1) Parmi ceux-ci, un certain nombre l'ont été sans aucune discussion :

De nombreux auteurs ont publié un cas d'angiomyolipome : Adelman [4], Baert [10], Becker [14], Brody [18] (association de deux angiomyolipomes, l'un rénal, l'autre pararénal, complètement séparés et excision dix ans auparavant du même côté d'une tumeur graisseuse rétropéritonéale : « léiomyolipome »), Bruno [19], Chindavijak [23], Choi [24], Cohen [26] (son cas n° 2, intéressant, car l'angiomyolipome s'est révélé par une rupture spontanée durant la grossesse), Crosett [29] (non pas ses 2 cas qui sont associés à la sclérose de Bourneville, mais le cas d'Emmet [170] qu'il cite), De La Pena [31], Eikner [33], Erdman [34] (cas n° 2), Falkmer [36], Fryjordet [46], Grove [52] (seulement le cas n° 2 car, bien qu'il affirme que dans aucun de ses 3 cas la sclérose de Bourneville n'était présente sauf peut-être dans le troisième, la lecture attentive des observations permet de retrouver des signes certains de phacomatose dans le premier et quasi certains dans le troisième), Hamburger [55] (intéressant car les angiomyolipomes, bilatéraux, ont conduit à une néphrectomie totale bilatérale avec hémodialyse puis transplantation rénale), Heckel [58], Hulse [64] (son cas n° 2 qui, lui, est isolé), Isfort [66] (qui ne signale pas de sclérose de Bourneville), Jensen [67], Khilnani [73] (observation très importante pour l'étude artériographique), Kiser [75] (avec rupture et hémorragie rétropéritonéale durant la grossesse), Love [87], Mac Dougall [90] (que nous acceptons en accord avec Vasko car, bien qu'un oncle de la malade soit décédé dans un asile psychiatrique, aucun sigmate de sclérose de Bourneville n'est retrouvé). Mac Queeney [91] (dont le diagnostic correct per-opératoire a conduit à une néphrectomie partielle), Mery [96], Miller [98] (cas n° 4), Montero-Garcia [102], Morgan [104], Palmisano [107] (qui étudie en particulier les aspects artériographiques après injection d'adrénaline), Patel [108], Poilleux [111], Riemenschneider [120] (qui en fait le diagnostic pré-opératoire mais avec néphrectomie totale), Renggli [118], Sadi [132], Schmits [135], Seshanarayana [138] (son cas n° 2 est isolée), Spillane [140] (malgré son titre de « fibromyxolipome », il est considéré par Hajdu, Viamonte et Price comme un angiomyolipome sur le vu de l'histologie), Taylor [143] (son cas n° 3), Thompson [145], Vasko [152], Vilhena-Machado [155], Weaver [158] (angiomyolipome chez un enfant de douze ans), Williams [163] et Yekel [168].

Dix auteurs ont publié chacun 2 observations : Essex [35] (cas n°s 1 et 2), Garcia [49], Le Brun [81] (cas n°s 3 et 4), Lemaître

[83], Murphy [105] (son cas n° 9 et un autre seulement cité), Puigvert [114] (le cas n° 1 ayant été traité par simple tumorectomie ; le cas n° 2 sera revu en détail à propos des frontières entre l'angiomyolipome et les formes sarcomateuses), Seabury [137], Tahara [142] (malgré le nom de « fibrolipomes », les descriptions histologiques nous permettent, comme l'ont fait Chindavijak et Palmisano entre autres, de les considérer comme des angiomyolipomes), Tweeddale [148] (un cas personnel intéressant car compliqué au cours de trois grossesses successives pendant le travail et un autre cité), Viamonte [154] (cas cités comme étant isolés).

Quelques publications concernent un nombre plus important : Allen [5], 4 cas ; D'Amico [30], 5 (1 cas personnel et 4 cités : Malamitsis et Silvestri, 1 cas chacun, et Tanaka, 2); Fuchsman [48], 3 (considérés par Hajdu comme des angiomyolipomes bien que publiés sous le nom de « tumeurs mixtes » et l'histologie le permet); Inglis [65], 7 cas ; Khilnani [74], 4 (non compris bien sûr les 2 cas d'Edelman), ainsi que Klapproth [76] (son cas n° 1 a subi une néphrectomie partielle bilatérale, mais le diagnostic avait été fait neuf mois auparavant par biopsie au cours d'une laparotomie exploratrice, le cas n° 3 ayant bénéficié d'un diagnostic pré-opératoire correct et d'une néphrectomie partielle), ce même auteur en citant par ailleurs 3 autres (Apitz [169], découverts à l'autopsie); Perou [110], 3 cas (son cas n° 2 est intéressant pour le problème des angiomyoliposarcomes); Robertson [124], 9 (il publie sous le nom de « lipomes » 2 observations et en rapporte 12 autres qui sont considérées par Palmisano et Viamonte comme étant tous des angiomyolipomes isolés : sur l'histologie, nous ne prendrons que les 2 cas personnels et les cas n°s 1, 2, 4, 6, 8, 11 et 12); Rusche [131], 3 cas, ainsi que Weill-Bousson [161].

Les statistiques les plus importantes sont celles de Farrow [35], 19 cas (l'auteur en rapporte 32, mais 10 ont des signes de sclérose de Bourneville, 2 en sont « peut-être atteints », 1 autre est isolé, mais c'est le cas de Tweeddale), de Hajdu [54], 27 cas (tous découverts à l'autopsie), et enfin de Price, 29 cas (il en publie 30, mais l'un d'eux est celui de Bulkley).

2) Quelques cas peuvent être discutés, mais nous ne ferons que les citer ici, car ils seront repris en détail dans l'étude de la malignité et des frontières entre les angiomyolipomes et les formes sarcomateuses : Berg [15], Bulkley [20], Frumkin [45] (cas n° 2) et Williams [164] avec chacun 1 cas, Edelman [32], 2 observations, Hartveit [57], 4 cas (non pas les cas n°s 1, 2 et 3 qui ne posent

aucun problème, mais le cas n° 4 décrit sous le nom d'angiomyoliposarcome avec ses « métastases controlatérales »), et enfin Keshin [72] qui publie 3 observations.

B) Cas que nous n'avons pas fait entrer dans nos statistiques

Faisant la transition avec les angiomyolipomes se trouve la très belle observation de Wolf [166] (où la radiotransparence tumorale fait porter le diagnostic de lipome du rein avec une néphrectomie partielle et un diagnostic histologique de « myolipome » sans aucune description anatomo-pathologique), ainsi que les observations de Riopelle [121, 122] et les tumeurs de Riopelle décrites par Tedeschi [144].

Dans les autres cas, et bien qu'un certain nombre d'entre eux soient repris par certains auteurs, il s'agit :

— soit de cas dont les descriptions histologiques ne correspondent pas ou même ne correspondent pas parfaitement à celle des angiomyolipomes : Battke [12], Burkholder [21], Cottrell [28], Colvin [27] (ses 144 « capsulomes » ne contenaient que dans 14,6 % des cas du tissu adipeux), Finegold [38], Harduin [56], Kay [71], Mallory [92], Mooney [103], Schmidtsdorf [134], Trasino [146], Turner [147], Uson [150] (cas n° 3) et Wigger [162];
— soit de tumeurs ne siégeant pas dans le rein : Auerbach [8], Karpas [69], De Weerd [159];
— soit de tumeurs malignes différentes : Allen [5] (cas n° 5), Blum [17], Fish [40], Firstater [39], Aboulker [2], Mac Dermott [89];
— soit enfin d'angiomyolipomes dont nous ne sommes pas sûrs qu'ils sont isolés, tel le cas de Landgren [79] (dont nous n'avons pu avoir qu'une analyse, la revue originale étant introuvable en France).

Ainsi donc, nous arrivons à un total de 201 cas colligés dans la littérature. Ces cas, ou tout au moins ceux qui sont suffisamment détaillés pour être utilisables dans l'étude des signes des angiomyolipomes, sont tous résumés dans le *Tableau 2* dont nous tirerons les conclusions que nous allons maintenant détailler.

Sexe

Bien que Taylor pense qu'une étude de la littérature indiquerait probablement « une égale occurrence chez l'homme et la femme », la plupart des auteurs sont d'un avis différent, estimant que les angiomyolipomes sont plus fréquents chez la femme dans une proportion de 2 à 3 femmes pour 1 homme (Khilnani, Chindavijak). En fait, une étude des observations résumées dans le *Tableau 2,* soit 161 cas, dans lesquels le sexe est indiqué, nous donne la répartition suivante :

— 22 hommes, soit 13,7 % ;
— 139 femmes, soit 86,3 %.

Ainsi se trouve clairement démontrée la très importante prédilection féminine de l'angiomyolipome : plus de 6 femmes en sont atteintes pour 1 homme.

Cette proportion mérite d'être rapportée de celle apparaissant dans la statistique de 32 cas de Farrow qui, fait important, comprend 12 cas d'angiomyolipomes associés à une sclérose tubéreuse de Bourneville et dans laquelle on relève la distribution suivante :

— 23 femmes ;
— 9 hommes, soit 1 homme pour 2,5 femmes.

Nous voudrions enfin rapporter cette proportion de 86,3 % de femmes pour 13,7 % d'hommes de la répartition trouvée par De Weerd sur une statistique de 43 tumeurs lipomateuses rétropéritonéales (mais non rénales) bénignes ou malignes :

— 56 % de femmes ;
— 44 % d'hommes.

Age

Celui-ci a été étudié sur un total de 159 cas significatifs à cet égard et la répartition en fonction des décades est la suivante :

— 1re décade : 0 %
— 2e » 1,2 %
— 3e » 11,9 %
— 4e » 16,4 %
— 5e » 20,8 %
— 6e » 28,9 %
— 7e » 15,8 %
— 8e » 4,4 %
— 9e » 0,6 %

On voit donc que la fréquence maximum se trouve dans les 6e et 5e décades et non, comme il est avancé en général, dans les 3e à 5e ;

la tranche d'âge de 40 à 59 ans regroupe presque la moitié des cas (exactement 49,7 %), alors qu'entre 30 et 69 ans se trouvent plus des 4/5e des cas (exactement 81,9 %), la répartition en fonction de l'âge se trouve représentée sur le *Tableau 3*.

Enfin, dernier chiffre, l'âge moyen des cas constatés est de 45 ans 1/2 ; on remarque que cette moyenne ne se situe pas dans la tranche d'âge qui comporte le plus grand nombre de cas. Cela est dû au fait que, dans son calcul, il n'a pu être tenu compte des 27 cas de Hajdu découverts à l'autopsie à un âge en général avancé mais non précisé exactement.

Siège — Taille

A) Côté et unilatéralité ou bilatéralité

Nous voulons bien faire remarquer que dans notre *Tableau 2* des cas résumés, les colonnes « côté » et « bilatéralisation » ne correspondent pas toujours : en effet, même en cas de bilatéralité des angiomyolipomes, nous n'avons noté dans la colonne « côté » que celui qui donnait des signes cliniques ou radiologiques.

En ce qui concerne le côté atteint, il n'y a bien sûr aucune différence entre la droite et la gauche : sur 157 cas où le côté est mentionné dans les observations, on relève :

— 77 angiomyolipomes à droite ;
— 74 à gauche ;
— 6 des deux côtés.

Beaucoup plus important sans doute est le problème de la bilatéralité de l'affection, surtout quand on connaît la fréquence de l'atteinte bilatérale des angiomyolipomes au cours de la sclérose de Bourneville. Sur 152 cas, nous remarquons la distribution suivante :

— Unilatéraux : 146 cas, soit 96 % des cas, dont :
  — uniques : 120 cas, soit 79 % ;
  — multiples : 26 cas, soit 17 %.
— Bilatéraux : 6 cas, soit 4 %, dont :
  — uniques : 2 cas, soit 1,3 % ;
  — multiples : 4 cas, soit 2,7 %.

Dans cette distribution, nous soulignons que nous avons noté comme multiples même les cas qui ne comportaient que deux angiomyolipomes. Bien sûr, on pourrait se demander si cette très grande prépondérance de l'atteinte unilatérale en cas d'angiomyolipome non associé aux phacomatoses n'est pas due tout simplement au fait que

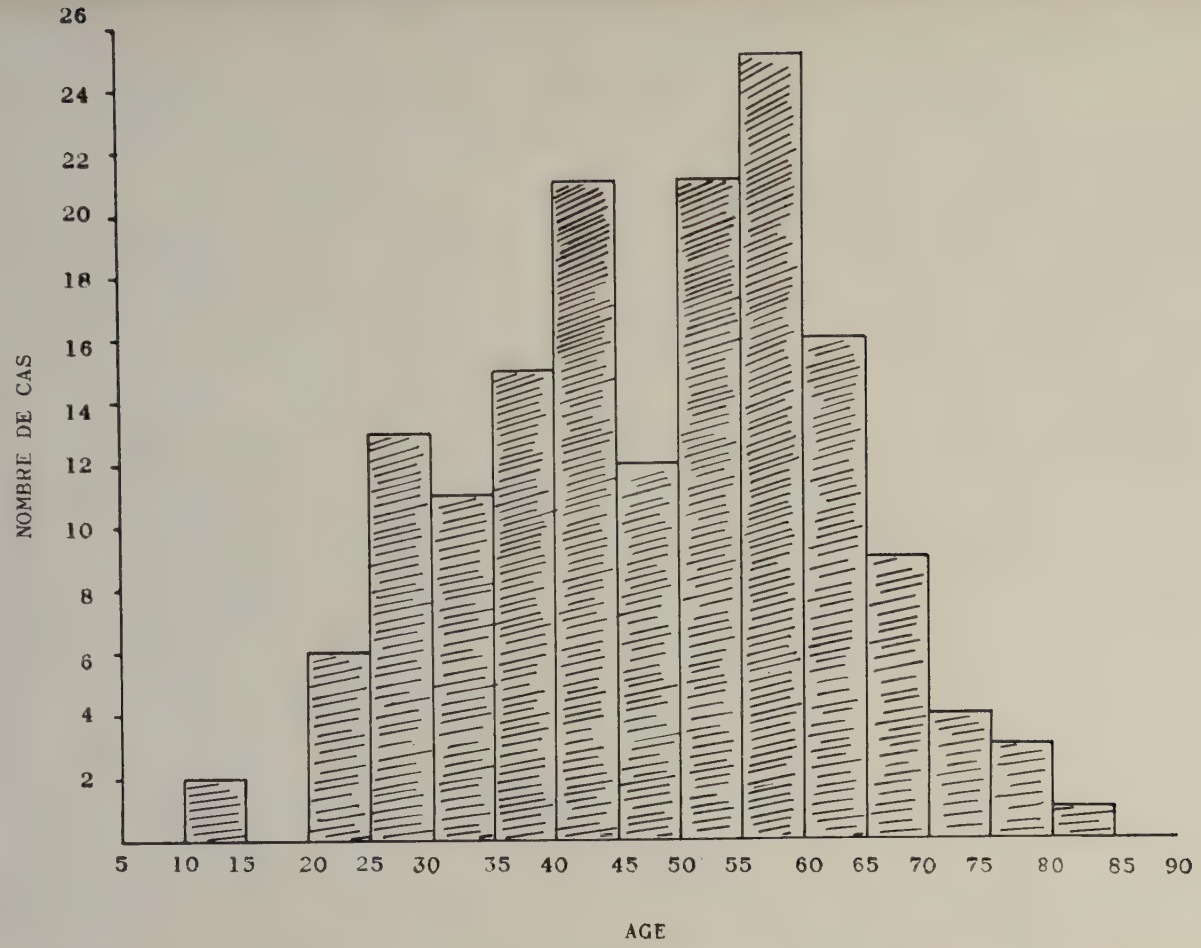

TABLEAU N° 3 : Nombre de cas en fonction de l'âge

le rein controlatéral n'a pas été examiné macroscopiquement et microscopiquement dans de nombreux cas. Mais la statistique des 27 cas d'Hajdu, tous découverts à l'autopsie, vient confirmer nos chiffres puisque cet auteur trouve :

— 26 tumeurs uniques et unilatérales ;
— 1 tumeur multiple et unilatérale ;
— 0 cas d'angiomyolipome bilatéral.

B) Siège dans le rein

Les angiomyolipomes siègent pratiquement toujours dans la corticale rénale. Ainsi, parmi les cas où cela est indiqué dans les observations ou peut-être déduit, nous avons relevé :

— 93 cas où le siège était cortical ;
— 6 cas seulement de siège médullaire.

Ces proportions sont en complète concordance avec la série de 27 cas d'Hajdu qui les trouve sans exception aucune de siège cortical.

Certains auteurs, dont Farrow, se sont attachés à préciser le siège des angiomyolipomes par rapport aux pôles rénaux ; cet auteur pense qu'ils sont souvent localisés à un pôle ; la distribution que nous avons relevée (étant bien entendu que lorsqu'il est volumineux l'angiomyolipome peut occuper un pôle et la partie moyenne) est la suivante :

— pôle supérieur : 40 cas
— tiers moyen : 17 »
— pôle inférieur : 57 »
— région du hile : 14 »

C) La taille des angiomyolipomes isolés

Elle est très variable ; nous les avons séparés en petits (jusqu'à 1 cm) et en grands au-delà ; sur 144 cas où la taille est précisée :

— 30 sont petits et alors découverts 28 fois à l'autopsie et 2 fois à l'occasion d'hématuries ;
— 114 sont gros, leur taille la plus habituelle étant alors comprise entre 5 et 10 cm, mais quelquefois beaucoup plus (jusqu'à 20 cm).

Notons que, parmi les cas découverts à l'autopsie, 3 sont considérés comme « grands » (3, 4 et 5 cm de diamètre), mais ils ne sont jamais très gros : ainsi, parmi les 4 angiomyolipomes de grande taille

découverts à l'autopsie par Hajdu, 3 avaient entre 1 et 2,5 cm, et 1 plus de 2,5 cm (nous rappelons cependant que parmi les 27 cas d'Hajdu, 1 avait eu une symptomatologie clinique, peut-être était-ce un de ceux-là).

Signes cliniques

Dans notre *Tableau 2*, nous avons résumé les signes cliniques de 168 observations suffisamment détaillées pour pouvoir être exploitées. Mais parmi ce nombre, il y a 42 cas d'angiomyolipomes découverts à l'autopsie. En conséquence, il reste 126 observations utilisables sur le plan clinique, parmi lesquelles :

— dans 3 cas, la symptomatologie n'est pas précisée ;
— dans un autre cas, l'angiomyolipome, pourtant de grande taille, puisqu'il occupait entièrement le pôle inférieur du rein (cas n° 3 de Perou), était asymptomatique et découvert fortuitement à l'occasion d'une lithiase rénale controlatérale.

Ainsi donc, la symptomatologie clinique sera étudiée sur un total de 122 observations. La répartition des différents signes cliniques est la suivante :

— douleurs :	85 %	des cas
— gros rein :	47,5 %	»
— hémorragies extra-rénales :	43 %	»
— hématurie :	35 %	»
— signes de choc :	33 %	»
— hypertension artérielle :	6 %	»

La symptomatologie clinique peut être d'apparition très récente ou, au contraire, exister depuis très longtemps (assez souvent une dizaine d'années et même plus).

A) Les douleurs

C'est le symptôme le plus fréquent, nous l'avons vu, puisque les douleurs sont présentes dans 85 % des cas. C'est donc un signe important. D'ailleurs, même si l'on voulait éliminer les cas associant une hématurie et des douleurs pensant que celles-ci sont occasionnées par celles-là, il n'en resterait pas moins de 54 % de cas d'angiomyolipomes comportant des accès douloureux.

Ces douleurs peuvent revêtir différents types : soit à type de colique néphrétique même en l'absence d'hématurie, soit et plus sou-

vent localisées aux lombes ou à l'hypochondre, irradiant alors vers l'épaule ; mais elles sont plus souvent fixes, d'apparition soudaine, sévères, plus volontiers continues qu'intermittentes.

Elles sont interprétées le plus souvent comme étant causées par des hémorragies intra-tumorales ou dans l'espace péri-rénal : d'ailleurs, dans la presque totalité des angiomyolipomes s'accompagnant de douleurs, il existait une hémorragie intra-tumorale ou péri-rénale ; dans ce derniers cas, la douleur est plus volontiers très vive et accompagnée d'un syndrome de choc. Selon Price, c'est l'absence d'élasticité des vaisseaux à paroi épaisse mais anormale et dépourvue totalement de fibres élastiques qui explique la fréquente apparition d'hémorragies aiguës.

Dans quelques cas, très rares il est vrai (6 sur 104 observations présentant des douleurs), il n'existait ni hématurie ni hémorragie péri-rénale ni hémorragie intra-tumorale. Dans ce cas, la douleur est sourde et habituellement interprétée comme conséquence de la distension de la capsule du rein, encore que dans un de ces cas (celui de Mac Queeney avec des douleurs intermittentes depuis douze ans sans aucune hémorragie) la petite taille de la tumeur (2 cm) ne paraisse pas confirmer cette hypothèse.

B) La tumeur lombaire

Dans 47 % des cas, la palpation permet de percevoir un gros rein : il s'agit d'une tumeur plus ou moins volumineuse, donnant le contact lombaire mais, fait très intéressant, il est signalé dans près d'un tiers des cas de perception d'une tumeur que celle-ci était douloureuse. Mais la fréquence de la présence d'une tumeur lombaire est certainement sous-estimée, car le développement interne sous-péritonéal profond, l'extension supérieure sous le diaphragme et les côtes sont très difficiles à apprécier cliniquement.

C) L'hématurie

C'est un symptôme assez fréquent puisque présent dans 35 % des observations. Parmi ces 43 hématuries :

— 15 étaient microscopiques ;
— 19 macroscopiques ;
— 2 à la fois micro et macroscopiques ;
— 7 fois ce point n'est pas précisé.

Ce sont des hématuries rénales donc totales ; elles sont accompagnées de douleurs de façon constante (l'association ne manque que dans 5 cas sur 43).

Mais le fait qui nous paraît le plus important, c'est que ces hématuries sont tardives, c'est-à-dire qu'elles n'apparaissent que lorsque l'angiomyolipome a atteint une taille importante, souvent supérieure à 5 ou 6 cm et parfois très supérieure ; les seules exceptions en sont d'une part l'observation de Poilleux (3 cm), celle de Hartveit (assez difficilement explicable car la tumeur était petite et sous-capsulaire) et surtout l'observation de Klapproth où des hématuries récidivant pendant dix-sept ans conduisent à la découverte d'un angiomyolipome de 1 cm, mais dont le siège immédiatement adjacent à une papille rénale explique la précocité de l'apparition de l'hématurie. En conséquence, en accord avec Klapporth, on peut dire que l'hématurie est un symptôme sur lequel on ne peut pas compter ; l'angiomyolipome ne détruisant pas le parenchyme rénal mais le refoulant, l'hématurie n'apparaît que tardivement et seulement comme une séquelle d'une hémorragie massive intratumorale.

D) Les hémorragies péri-rénales

Elles sont fréquentes, nous l'avons vu, puisque sur 122 observations cliniques, on trouve 52 cas, soit 43 % d'hémorragies, soit sous-capsulaires, soit rétropéritonéales, soit même intrapéritonéales. C'est donc un tableau fréquent, mais notons d'emblée que ces hémorragies péri-rénales ne se sont accompagnées que dans 14 cas, soit à peu près 25 %, d'une hématurie.

Le tableau clinique est marqué initialement par une douleur d'apparition brutale, vive et paroxystique, ou sourde et continue ; elle siège dans la fosse lombaire, ceinturant le flanc et irradiant rarement, ses irradiations se font alors vers la fosse iliaque ou l'épaule. Par contre, elle est très souvent généralisée, tandis que le tableau typique de la colique néphrétique est rare. L'intensité de la douleur n'est pas toujours en rapport direct avec la gravité de l'hémorragie. Cette douleur est très souvent réveillée par la palpation du flanc et de la région lombaire.

La palpation révèle souvent une défense de la région lombaire, mais la réalité de l'hématome est parfois difficile à percevoir ; la douleur, l'obésité et la défense gênent pour apprécier un épanchement parfois peu important. Parfois, on peut percevoir un empâtement mal circonscrit, diffus, comblant la fosse lombaire.

Par ailleurs, la souplesse de la paroi abdominale n'est pas constante car, d'une part les épanchements rétro-péritonéaux sont souvent

la cause de défense localisée ou généralisée et, d'autre part, il peut s'associer à l'hémorragie rétropéritonéale une hémorragie intrapéritonéale (4 cas) qui enrichit le tableau clinique de ses signes propres.

A ces signes s'ajoutent des signes généraux et en particulier des signes de choc (chute de l'hématocrite et de l'hémoglobine, hypotension artérielle quelquefois très marquée, accélération du pouls, anémie). Ces signes devront être surveillés attentivement pour apprécier l'évolution de l'hémorragie.

Dans un cas même, des hémorragies rétro-péritonéales bilatérales massives à deux ans et demi d'intervalle (Hamburger) ont conduit à une néphrectomie totale bilatérale avec transplantation.

Quelques auteurs ont soulevé l'hypothèse que les hématomes seraient plus fréquents lorsque les angiomyolipomes siègent au niveau du pôle inférieur, car plus exposés aux traumatismes ; sur les 52 cas d'hémorragies rétro-péritonéales, le siège par rapport au pôle n'est indiqué que dans 40 observations : 18 siégeaient au pôle supérieur et 22 au pôle inférieur ; cette différence ne nous paraît pas significative.

Ces hématomes rétro-péritonéaux poseront des problèmes diagnostiques et thérapeutiques importants.

Au sujet des hémorragies rétro-péritonéales, un point mérite d'être souligné : leur apparition durant la grossesse. En effet, il existe 4 observations d'hémorragies rétro-péritonéales ou péri-rénales importantes durant la grossesse : celle de Rusche (cas n° 1) immédiatement post-partum (douze heures), celle de Cohen (cas n° 2) avec choc sévère, celle de Kiser avec choc sévère per-opératoire dont on peut rapprocher le cas de Tweeddale dont la malade avait présenté lors de trois grossesses antérieures, pendant le travail, des douleurs violentes du fl.anc gauche avec un diagnostic d'hémorragie rétro-péritonéale. A ce sujet, d'ailleurs, le cas de Viamonte est très intéressant, entre autres, par l'accentuation des signes durant la grossesse, la malade ayant noté la présence de masses abdominales bilatérales qui augmentaient lentement de taille, « excepté durant chaque grossesse où elles avaient un accroissement accéléré d'une façon nette et qui ne régressait pas après la délivrance ».

E) Les autres signes

La fièvre est un signe très contingent bien que présent dans 19 % des cas ; elle est interprétée par la plupart comme étant une réaction aux nécroses hémorragiques fréquentes (D'Amico) ou une réaction

anaphylactique due à la « résorption par le sang des protéines étrangères de la tumeur » (De La Pena).

Dans quelques cas, cette fièvre s'accompagne d'une accélération de la vitesse de sédimentation (6 % des cas) et d'une hyperleucocytose (plus rare encore).

Quant aux autres signes urinaires, ils sont rarissimes et doivent être rapportés à de tout autres causes que l'angiomyolipome.

Surtout, il n'existe pas d'altération de l'état général.

F) L'hypertension artérielle

L'association d'une hypertension artérielle et d'une tumeur rénale est connue : ainsi, pour Veraguth [153], la fréquence de l'hypertension artérielle dans les tumeurs de Wilms de l'enfant varie selon les statistiques de 7 % jusqu'à 50 et même 60 %. Cette hypertension serait de plus améliorée par la néphrectomie et l'irradiation, mais réapparaîtrait avec les métastases. Dans une publication du *British Medical Journal* traitant des « tumeurs rénales associées à une hypertension » [167], les auteurs rapportent une tumeur de Wilms où l'hypertension a baissé après l'irradiation, la T.A. restait normale après néphrectomie pour augmenter de nouveau avec l'apparition de métastases ; cette H.T.A. baissait de nouveau après radiothérapie pour s'élever lors de la récidive tumorale, alors que le rein restant était normal à l'autopsie ; les auteurs en concluent que cette observation est en faveur de la possibilité que la tumeur de Wilms libère une substance hypertensive. D'autres observations de tumeurs rénales associées à une hypertension et en particulier celle de Ram où une hypertension nette conduit à la découverte d'un hypernéphrome du pôle supérieur avec calibre normal de l'artère rénale, la néphrectomie étant suivie par un retour à la normale de la tension artérielle se maintenant plus de deux ans après la néphrectomie. Dans l'observation de Lampe, c'est au contraire la compression de l'artère rénale qui est incriminée comme étant la cause de l'hypertension observée, de même que dans les 4 cas de Weidmann.

Contrairement à ce que pense Robertson, il existe des cas d'angiomyolipomes associés à une hypertension artérielle, ceci se retrouve dans 9 observations d'angiomyolipomes :

— Dans le cas n° 3 d'Allen, l'hypertension reste inchangée après la néphrectomie et la tumeur siégeait au pôle supérieur.

— Grove rapporte une observation d'angiomyolipome associé à une hypertension, mais sans préciser ni le siège de la tumeur ni l'évolution du chiffre tensionnel post-opératoire.

— Mac Queeney : femme de trente-cinq ans « souffrant d'hypertension depuis dix-sept ans », mais nous avons noté que le chiffre tensionnel à l'entrée était de 15-8 sans hémorragie péri-tumorale, et on sait seulement qu'elle va bien quatre mois après, le chiffre tensionnel n'étant pas indiqué.

— Dans l'observation de Mery, l'hypertension nette à 20-10 sans trouble biologique spécifique n'a pas été améliorée par la néphrectomie (l'angiomyolipome siégeait juste au-dessus du pédicule rénal, mais le calibre de l'artère rénale était normal).

— Murphy : « hypertension artérielle », mais chiffre non précisé chez une femme de cinquante-sept ans, non plus que les suites.

— Les 2 cas de Tahara sont cités pour l'association d'un angiomyolipome et d'une hypertension artérielle, celle-ci étant « guérie par la néphrectomie » : nous voudrions faire remarquer que si, dans le premier cas d'une femme de cinquante-quatre ans avec un chiffre tensionnel de 15-10 en pré-opératoire, la néphrectomie enlevant une tumeur de très grande taille (20 × 15 × 10) a été suivie par un retour à la normale du chiffre tensionnel (12-8), cela l'a été immédiatement en post-opératoire et ce chiffre a été contrôlé plusieurs fois de suite, mais on ne sait pas exactement pendant combien de temps ; par contre, dans le deuxième cas de ce même auteur (femme de soixante et un ans, tumeur très volumineuse elle aussi), le chiffre tensionnel de 23-11 en pré-opératoire était de 17-9,5 trois jours après la néphrectomie et non repris après.

— Dans l'observation de Montero-Garcia, l'hypertension était sans doute liée à l'atrésie fibro-musculaire des artères rénales.

— Aussi l'observation sans doute la plus intéressante est celle de Chindavijak : femme de trente-six ans chez qui une hypertension à 17-11 découverte systématiquement et qui constituait le seul signe clinique conduit à des examens complémentaires dont une aortographie : à l'intervention, il existait deux gros angiomyolipomes, l'un au pôle supérieur, l'autre (6 × 7 cm) dans le tissu graisseux entourant le bassinet sans l'envahir, non plus que les vaisseaux rénaux. Cette hypertension s'est trouvée « guérie par la néphrectomie » (T.A. à 11-7), mais il n'est pas précisé pendant combien de temps le retour à la normale a été contrôlé. Chindavijak incrimine dans la genèse de cette hypertension la production de rénine due à la compression du parenchyme rénal.

C'est sans doute l'observation la plus intéressante à ce point de vue qui pourrait être rapportée du cas n° 5 de Le Brun (associé à une phacomatose), où le chiffre tensionnel de 22-11 en pré-opératoire est revenu à 15-9 et contrôlé à ce chiffre dix-sept mois plus tard.

En conclusion, si l'on peut penser que dans un certain nombre de ces cas l'angiomyolipome n'était pas en cause, soit que le chiffre tensionnel n'ait pas été modifié par la néphrectomie, soit en raison de l'âge des malades, il n'en reste pas moins que l'observation de Chindavijak permet de ranger l'angiomyolipome parmi les tumeurs rénales s'accompagnant quelquefois d'une hypertension artérielle.

G) Conclusion

Il ressort de cette étude clinique que c'est le plus souvent à l'occasion de douleurs lombaires que l'examen clinique permet de découvrir un gros rein chez une femme aux environs de la cinquantaine. Bien entendu, malgré quelques signes cliniques différentiels (le gros rein est douloureux et les hémorragies péri-rénales fréquentes), c'est au diagnostic de cancer du rein que l'on pense et c'est dans ces conditions que l'on fait appel aux divers examens complémentaires et en particulier aux examens radiologiques.

SIGNES RADIOLOGIQUES DES ANGIOMYOLIPOMES

Nous avons vu que c'est souvent la découverte, à l'occasion de douleurs lombaires, d'un gros rein chez une femme aux environs de la cinquantaine qui conduit à la mise en route d'examens complémentaires afin de déterminer l'étiologie de ce syndrome. Parmi ces examens, le premier en date et surtout en importance est l'examen radiologique avec ses variétés essentielles, à savoir l'urographie intraveineuse et l'exploration angiographique, mais nous nous garderons bien d'oublier les autres techniques radiographiques et surtout le cliché d'abdomen sans préparation.

Des avis divergents sont donnés quant à la valeur de l'examen radiologique en ce qui concerne le diagnostic des angiomyolipomes : « à peu près impossibles à diagnostiquer par les examens radiologiques » (Falkmer), mais « quelquefois suffisamment caractéristiques pour en permettre le diagnostic radiologique », selon Seshanarayana. Au juste, qu'en est-il ?

Pour la clarté de la présentation, nous séparerons les divers examens radiologiques et en particulier le cliché d'abdomen sans préparation et l'urographie intraveineuse, mais il est bien évident que ces deux examens n'en font en fait qu'un et, si Khilnani a distingué les signes radiologiques des angiomyolipomes, d'une part en signes indiquant la présence d'une masse rénale à l'urographie intraveineuse et, d'autre part, en signes indiquant la présence de tissu graisseux sur le cliché d'abdomen sans préparation, les enseignements qu'ils apportent résultent d'une synthèse des signes de chacun d'eux.

Abdomen sans préparation

Il constitue le premier temps de l'examen urographique et, bien qu'il soit commun d'insister sur la « préparation du malade » permettant seule d'obtenir un cliché de qualité, nous nous permettons

de souligner quelques points dont l'importance apparaîtra à la lecture des renseignements que peut apporter cet examen.

L'exploration simple de l'appareil urinaire peut se heurter à de nombreux problèmes et tout d'abord, en pratique, à la superposition du contenu intestinal, spécialement les accumulations gazeuses donnant de larges aréoles susceptibles de masquer les contours des reins mais aussi de provoquer, lorsque leur épaisseur est importante, des zones de surexposition photographique au milieu desquelles tout détail disparaîtra.

Aussi, dans ce cas, il ne faut pas hésiter à remettre l'examen en exigeant une préparation soigneuse. On fera alors bien de soumettre ces sujets à un régime sans légumes secs ni farineux pendant quarante-huit heures, mais il est préférable de demander au patient de ne pas s'abstenir complètement d'aliments solides, car « rien ne favorise l'apparition des gaz dans l'intestin comme la diète alimentaire » (Porcher).

Le charbon animal sera utile pendant la même période. De plus, si l'usage d'un grand lavement est souvent plus néfaste qu'utile, on pourra faire appel à un laxatif doux. Quant à l'usage de la pitressine en injection intramusculaire trente minutes avant l'examen, il est extrêmement peu répandu.

Par contre, deux procédés sont faciles et, à ce titre, méritent d'être utilisés : en premier lieu, selon Michel, la compression au ballon appliqué sur l'abdomen à la hauteur des reins, à condition qu'elle soit large (débordant sur les côtes), douce et progressive, est souvent efficace (plus fréquemment d'ailleurs si elle est placée successivement sur chacun des deux reins); en second lieu, un cliché localisé centré sur les reins en incidence oblique descendante en décubitus (la face antérieure du rein regardant obliquement en avant et en haut de 15 à 20°) permet dans bien des cas de débarrasser le plan des reins des « noirs » parasites du côlon transverse et des angles coliques. Les deux procédés pourront d'ailleurs être associés et viendront compléter le grand cliché d'ensemble habituel de la totalité de l'appareil urinaire.

L'obtention d'un cliché de très bonne qualité pourrait certainement augmenter l'incidence des signes retrouvés dans les diverses observations colligées avec une fréquence égale (seulement 13 % des cas) et qui comprennent :

— l'élargissement de l'ombre rénale avec modification du contour ;
— la présence de plages radiotransparentes ;
— la disparition du bord externe du psoas ;

que nous allons maintenant étudier.

TABLEAU N° 2

(*voir page 25*)

Résumé des observations d'angiomyolipomes isolés retrouvés dans la littérature

Légendes

La taille est en centimètres

Hématurie Mic = microscopique
Mac = macroscopique

G R = globules rouges

Hb = hémoglobine

Ht = hématocrite

H T A = hypertension artérielle

V S = vitesse de sédimentation

A S P = abdomen sans préparation

U I V = urographie intra-veineuse

U P R = urétéro-pyélographie rétrograde

R P P = rétropneumopéritoine

Dans les suites : Ras = rien à signaler

A M L = angiomyolipome

N° DES CAS	ORIGINE	AGE	SEXE		COTE		DISTRIBUTION				TAILLE		SIEGE		LOCALISATION				PATH.		DOULEURS ET TYPE	GROS REIN	HEMATURIE		Hémorragie rétro-péritonéale	AUTRES SIGNES	Durée des Symptômes	Découverte Autopsie
							UNILATERAL		BILATERAL														Non	Oui et Type				
			H	F	D	G	Unique	Multiple	Unique	Multiple	Petit	Grand	Cortical	Médullaire	Pôle Supérieur	Tiers Moyen	Pôle Inférieur	Hile	Hémorragie	Lésions Associées								
1	ADELMAN[4]	57		+	+			+				+ (7,5)	+				+		+		+ (type ?)	+	+		-	Sensibilité angle costo-vertébral	?	-
2	ALLEN[5] Cas n° 1	54		+	+			+				4	+				+		+		+ (type ?)	-	+		+	Sensibilité, défense chute Hb.	?	-
3	Cas n° 2	63		+	+	+				+		+			+		+	+			+ (?)	+	+		+	Chute marquée Hb.	?	-
4	Cas n° 3	65		+		+	+				?	?	?	?	+				+		+ (?)	-		+ Mic	+	HTA - Chute Hb - Sensibilité		-
5	Cas n° 4	61		+		+		+				Très	?	?		+	+		+		+ (?)	+		+ Mac et Mic		Chute Ht.		
6	APITZ[169] cités	?	?	?	?	?	?	?	?	?	?	?	?	?	?	?	?	?	?	?	-	-	+		-	-	-	+
7	par	?	?	?	?	?	?	?	?	?	?	?	?	?	?	?	?	?	?	?	-	-	+		-	-	-	+
8	KLAPPROTH	?	?	?	?	?	?	?	?	?	?	?	?	?	?	?	?	?	?	?	-	-	+		-	-	-	+
9	BAERT[10]	?	?	?		+	?	?	?	?	?	?	?	?	?	?	?	?	?	?	?	?	?	?	?	?	?	?
10	BECKER[14]	?	+		+		?	?	?	?	?	?	?	?	?	?	?	?	?	?	?	?	?	?	?	?	?	-
11	BERG[15]	59		+		+		+				5cm	+			+			+		-	-	+		-	-	-	+
12	BRODY[18]	39		+		+		+				7x5	+				+	+	-		-	+	+		-	-	-	-
13	BRUNO[19]	52		+		+	+					5cm	+				+		+		+, atroce, sans irra-diation	+, très sensible	+		+	Vomissements, chute marquée Hb, leucocytose		-

				Pré-opératoire				SUITES	OBSERVATIONS	N° DES CAS
A. S. P.	U. I. V. ou U. P. R.	R. P. P.	ANGIOGRAPHIE et TYPE	INCORRECT	CORRECT	TOTALE	PARTIELLE			
Plage claire centrale	U.I.V. compression du groupe caliciel inférieur	-	-		+	+		Ras	Aspiration à l'aiguille ramenant du sang	1
?	U.I.V. Rein déplacé sans déformation pyélo-calicielle	?	Aortographie : normale	+ (?)		+		Ras		2
?	Déplacement du système collecteur	?	-	+ (?)		+		Ras 8 ans	Tumorectomie droite 6 mois après néphrectomie gauche	3
?	U.I.V. pas de secrétion G U.P.R. pas de déformation pyélo-calicielle	-	-	+ (?)		+		Ras	Hypertension artérielle inchangée	4
?	Déformation des calices	-	-	+ (?)		+		Ras 2 ans	Extension à la graisse péri-rénale	5
-	-	-	-	-	-	-	-	-	cités	6
-	-	-	-	-	-	-	-	-	par	7
-	-	-	-	-	-	-	-	-	KLAPPROTH	8
?	?	?	Aortographie + sélective artères fines et tortueuses avec vaisseaux tumoraux	?	?	?	?	?	?	9
?	U.I.V. : "masse" rénale	?	Angio. (type ?) : hyper-vascularisation néoplasique	+ (adénocarcinome)		+			Rétention prostatique entrainant la découverte de l'angiomyolipome	10
-	-	-	-	-	-	-	-	-	Evolution sarcomateuse + métastase néo-bronchique	11
Plages claires	U.I.V. : déformation groupes caliciels inférieur et moyen	-	-	?	?	+		Ras 3 ans	Grand léiomyolipome rétro-péritonéal enlevé 10 ans avant et association d'un A.M.L. rétro-péritonéal séparé	12
Bord externe psoas G. non visible	Déplacement du bassinet et de l'uretère initial	-	-	+ (hématome rétro-péritonéal ou néo)		+				13

N° des cas	Origine	Age	H	F	D	G	Unilatéral Unique	Unilatéral Multiple	Bilatéral Unique	Bilatéral Multiple	Taille Petit	Taille Grand	Siège Cortical	Siège Médullaire	Localisation Pôle Supérieur	Localisation Tiers Moyen	Localisation Pôle Inférieur	Localisation Hile	Path. Hémorragie	Path. Lésions Associées	Douleurs et type	Gros rein	Hématurie Non	Hématurie Oui et Type	Hémorragie rétro-péritonéale	Autres signes	Durée des symptômes	Découverte Autopsie
																					Signes révélateurs							
14	BULKLEY[20]	46	+			+		+				12 cm	+				+		-		+, colique néphrétique	-		+ Mac	-		10 ans	-
15	CHINDAVIJAK[23]	36		+		+		+				8 x 6 cm	+		+				+		-	-	+			HTA associée (17-11) révélatrice	?	-
16	CHOI[24]	32		+		+	+					6 x 4 x 6	?	?			+		+		+	+		+ Mac	-	Sensibilité	1 mois	-
17	COHEN[26] Cas n° 2	27		+	+		?	?	?	?	?	?	?	?	+				?	?	+ très vive	-		+ Mic	+ massive	nausées vomissements chute marquée Hb. et Ht.	récent	-
18	D'AMICO[30]	58		+		+						7 x 6 x 5	+			+	+		+		+ coliques néphrétiques	-		+ Mac	-	contractures	récent	-
19	DE LAPENA[31]	34		+		+	+					+	?	?		+			?	?	+	-		+ Mac	-	Hyperthermie discrète accélération VS.	2 mois	-
20	EDELMAN[32] Cas n° 1	46		+		+		+					+		+		+		-		-	+		+ (?)	-	-	2 ans	-
21	Cas n° 2	40		+		+	+					+ 12 cm	+			+	+		+	-	+ Intermitence	+	+		+	Nausées, vomissements, sensibilité, chute Hb.	13 ans	-
22	EIKNER[33]	68	+			+	+					+		+				+	+		+ coliques néphrétiques	-	+			Nausées, vomissements, sensibilité	8 jours	-
23	ERDMANN[34] Cas n° 2	35		+	+		+					+ 8 x 8	+				+		+		+ flanc droit	-	+			Défense	?	-
24	ESSEX[35] Cas n° 1	52	+		+		+					+ 3 kg	+				+		?	-	+	+	+		+ discrète	vomissements	?	-
25	Cas n° 2	42		+	+		+					8cm	+				+		?	-	+ sous-costales et lomb.	+	+		+ discrète	-	brutal	-

SIGNES RADIOLOGIQUES				DIAGNOSTIC Pré-Opératoire		NEPHRECTOMIE		SUITES	OBSERVATIONS	N° DES CAS
A. S. P.	U. I. V. ou U. P. R.	R. P. P.	ANGIOGRAPHIE et TYPE	INCORRECT	CORRECT	TOTALE	PARTIELLE			
Normal	U.P.R. : défaut de remplissage des cavités + zone calcifiée	-	-	?	?	+		Ras (32 mois) PRICE	Etiqueté lipoléiomyosarcome	14
Plages claires	U.I.V. déformation du bassinet et le groupe caliciel supérieur	-	Aortographie : "hypernéphrome".	+ (néo)		+			H.T.A. guérie (11/7) association d'un AML (6 x 7 cm) dans l'athmosphère graisseuse du bassinet	15
Normal	U.I.V. déformation des groupes caliciels moyen et inf.	-	Sélec. : masse expansive et vaisseaux pathologiques :	Néo		+		Ras (1 ans)		16
Large masse péri-rénale	U.P.R. pas de visualisation du groupe caliciel sup.	-	-	Rupture du rein		+		Ras	Durant la grossesse ; mère et enfant vivants	17
Augment. volume du rein	amputation groupe caliciel inf.	-	-	Néo		+		Ras (10 ans)	Scintigraphie : défaut de captation des deux tiers inf.	18
Oblitération bord ext. psoas	U.I.V. : déformation des groupes sup. et inf.	-	-	Néo		+		Ras	Pas d'hypertension artérielle	19
Zones claires pôle sup. mal défini	Compression groupes caliciels inférieur et moyen et dilatation groupe caliciel sup.	-	-	Néo		+		Ras (19 ans)	Pas de thérapie post-opératoire sur les deux cas qui ont été étiquetés sarcome sur l'infiltration de la capsule puis les lames ont été revues : diagnostic AML et bénin	20
limites rénales indistinctes	déformation groupe caliciel sup.	-	-	Néo		+		Ras (14 ans)		21
?	U.P.R. : Rein G élargi, déformation et défaut de remplissage bassinet et calices	-	-	?	?	+		Ras	Pas HTA. Carcinome papillaire de la vessie en ar. de l'orifice de l'uretère D.	22
?	U.I.V. + R.P.P. : masse rénale	+	-	?	?	+			Laparotomie simple refermée puis examens complémentaires : imaturitée cellulaire et atypies nucléaires mais sans mitoses.	23
?	?	?	Sélec : masse volume important : néo	Néo		+			Rupture de la capsule et caillots dans la graisse péri-rénale	24
?	U.IV. masse du pôle inf.	?	Sélec masse pôle inf. : néo	Néo		+			Caillots dans la graisse péri-rénale. 20 ans avant : "rein flottant", 18 mois avant : gros rein, sensible : A.S.P. : pôle inf. lobulé ; U.I.V. système pyélo caliciel normal	25

DES CAS	ORIGINE	AGE	H	F	D	G	RAL Unique	RAL Multiple	RAL Unique	RAL Multiple	Petit	Grand	Cortical	Médullaire	Pôle Supérieur	Tiers Moyen	Pôle Inférieur	Hile	Hémorragie	Lésions Associées	DOULEURS ET TYPE	GROS REIN	HEMATURIE Non	HEMATURIE Oui et Type	Hémorragie rétro-Péritonéale	AUTRES SIGNES	Durée des Symptômes	Découverte Autopsie
26	FALKMER[36]	21		+	+		+					3x5 x 5		+			+		+	-	-	+	+		-	Hyperthermie accélération VS. chute marquée Hb. et G R	12 jours	-
27	FRUMKIN[45] Cas n° 2	52		+	+		+					6x5 x5	+		+				+	-	+ sévère et généralisé	-	+		+ massive	ni nausée ni vomissement, rigidité abdominale chute Hb. et G R	2 jours	-
28	FRYJORDET[46]	56		+	+		+					4x4	+				+		?	?	-	-		+ Mac	-	-	?	-
29	FUCHSMAN[48] Cas n° 1	?	?	?	?	?	?	?	?	?	?	?	?	?	?	?	?	?	?	?	-	-	+		-	-		+
30	Cas n° 2	?	?	?	?	?	?	?	?	?	?	?	?	?	?	?	?	?	?	?	-	-	+		-	-		+
31	Cas n° 3	?	?	?	?	?	?	?	?	?	?	?	?	?	?	?	?	?	?	?	-	-	+		-	-		+
32	GARCIA[49] Cas n° 1	41	+			+	+					+	?	?			+		?	?	+ coliques néphrétiques	+		+ Mic		Varicocèle G récent	?	-
33	Cas n° 2	38		+	+		+					3cm	+			+			+	-	+ coliques néphrétiques	+	+		-	-	1 mois	-
34	GROVE[52] Cas n° 2	63		+		+	+					2cm	?	?	?	?	?	?	?	?	+ à type de coliques	-	+		-	HTA (20/11,5) sensibilité chute Hb et Ht.	2 ans	-
35	HAMBURGER[55]	42		+	+							+	?	?	?	?	?	?	?	?	+	-	+		+	choc	?	-

A. S. P.	U. I. V. ou U. P. R.	R. P. P.	ANGIOGRAPHIE et TYPE	Pre-Opératoire INCORRECT	Pre-Opératoire CORRECT	TOTALE	PARTIELLE	SUITES	OBSERVATIONS	N° DES CAS
Rein mobile	U.I.V. normale	-	Aorto. tumeur vasculaire, vaisseaux larges et tortueux reasemblant à un carcinome	Néo		+		Ras (4 mois)	6 jours post-partum biopsie percutanée à l'aiguille : sang, quelques cellules atypiques	26
-	-	-	-	+		+		Ras (17 mois)	+ 6 600 R. Associé à une hémorragie intra-péritonéale. Etiqueté angio-myoliposarcome mais "aucune mitose"	27
normal	Normale	-	Sélec. : vaisseaux pathologiques et néovascularisation	Néo		+				28
-	-	-	-	-	-	-	-			29
-	-	-	-	-	-	-	-			30
-	-	-	-	-	-	-	-			31
Grosse tumeur	U.I.V. défaut de visualisation pôle inf. U.P.R. dilatation groupe caliciels moyen et inf.	-	-	?	?	+			Très vieille histoire de coliques néphrétiques avec hématurie macroscopique	32
Psoas non visible	U.I.V. défaut de secrétion	-	-	?	?	+			Hémorragie dans l'athmosphère périrénale	33
?	Normale	-	-	?	?	+				34
Psoas non visible et tâches claires	U.I.V. pas de déformation	-	-	?	?	+			Néphrectomie totale bilatérale sans signes de sclérose tubéreuse de BOURNEVILLE puis hémodialyse et transplantation rénale	35
Psoas non visible et tissu graisseux	U.P.R. normale	-	-	?	?	+				

N° DES CAS	ORIGINE	AGE	SEXE		COTE		UNILATERAL		BILATERAL		TAILLE		SIEGE		LOCALISATION				PATH.		SIGNES REVELATEURS							
			H	F	D	G	Unique	Multiple	Unique	Multiple	Petit	Grand	Cortical	Médullaire	Pôle Supérieur	Tiers Moyen	Pôle Inférieur	Hile	Hémorragie	Lésions Associées	DOULEURS ET TYPE	GROS REIN	HEMATURIE Non	HEMATURIE Oui et Type	Hémorragie rétro-Péritonéale	AUTRES SIGNES	Durée des Symptômes	Découverte Autopsie
36	HARTEVELT[57] Cas n° 1	69		+	+		+				+		+		?	?	?	?	?	?	-	-	+		-	-		+
37	Cas n° 2	56		+	+		+					5 cm	?	?			+		?	?	+	-		+ (?)	-	-	3 mois	-
38	Cas n° 3	62		+	+		+				+		+		+				+	kyste	+	-		+ (?)	-	-	?	-
39	Cas n° 4	37		+	+	+						20x 10x 10	+		+	+			+		-	-		+ (?)	-	-	9 ans	-
40	HECKEL[58]	47		+		+	+					8x4 x4	+			+			+	-	+ brutale, sans irradiation	-	+		-	Sensibilité. GR et Hb. normaux	40 jours	-
41	HULSE[64] Cas n° 2	59		+	+			+				5cm	+		+				-	-	-	-	+		-	Fièvre, cystite, pyurie	?	-
42	INGLIS[65] Cas n° 3	64		+	+		+					+	+			+			-	-	-	-	+		-	-		+
43	Cas n° 4	55		+	+		+				+		?	?	?	?	?	?	?	?	-	-	+		-	-		+
44	Cas n° 5	36		+	?	?	+					+	+		?	?	?	?	+	-	-	-	+		-	Infection urinaire	?	-
45	Cas n° 6	63		+	?	?	+					+	+		?	?	?	-	?	-	-	-		+ (type)	-	-	?	-
46	Cas n° 7	50		+		+	+				1cm		?	?	?	?	?	?	?	?	-	-	+		-	-		+
47	Cas n° 8	32		+	?	?	+				?	?	+		+				?	?	+ abdominale aigue	-	+		+	?	?	-

SIGNES RADIOLOGIQUES				DIAGNOSTIC Pré-Opératoire		NEPHRECTOMIE		SUITES	OBSERVATIONS	N° DES CAS
A. S. P.	U. I. V. ou U. P. R.	R. P. P.	ANGIOGRAPHIE et TYPE	INCORRECT	CORRECT	TOTALE	PARTIELLE			
-	-	-	-	-	-	-	-			36
-	U.I.V. : tumeur	-	-	?	?	-	-	décédée	AML non opéré (tumeur de l'utérus)	37
-	U.I.V. + U.P.R. : normales 2ème U.I.V. petite suspicion de tumeur rénale	-	-	Néo		+				38
?	?	?	-	?	?	-	-	décédée 11 jours après	Laparotomie : tumeur inextirpable. Pas de métastase à la nécrops. Enceinte de 4 mois. Cause du décès non donnée. étiqueté angiolipomyosarcome	39
Rein G élargi	U.I.V. dilatation groupe caliciel sup. et déformation groupes caliciels sup. et Moyen	-	-	Tumeur		+	Ras 8 mois			40
-	U.P.R. : bassinet déformé, abaissé	-	-	+ (?)		+		?		41
-	-	-	-	-	-	-	-		Décédée (coma diabétique)	42
-	-	-	-	-	-	-	-		Décédée (carcinome ovarien)	43
-	U.I.V. : tumeur rénale	-	-	?	?	+			Découverte fortuite	44
?	?	?	?	?	?	+			Associé à un papillome du bassinet	45
-	-	-	-	-	-	-	-		Décédée (tumeur du cerveau)	46
-	-	-	-	+ (GFU)		+			Diagnostic per-op : hypernéphrome	47

N° DES CAS	ORIGINE	AGE	H	F	D	G	UNILATERAL Unique	UNILATERAL Multiple	BILATERAL Unique	BILATERAL Multiple	Petit	Grand	Cortical	Médullaire	Pôle Supérieur	Tiere Moyen	Pôle Inférieur	Hile	Hémorragie	Lésions Associées	DOULEURS ET TYPE	GROS REIN	HEMATURIE Non	HEMATURIE Oui et Type	Hémorragie rétro-Péritonéale	AUTRES SIGNES	Durée des Symptômes	Découverte Autopsie
48	Cas n° 9	79		+	+		+				?	?	?	?	?	?	?	?	?	?	-	-	+		/-	-		+
49	ISFORT[66]	46		+	+		+					+					+		?	?	+ lombaires	-	+		-	Vertigés, accélération de la VS	?	-
50	JENSEN[67]	40		+	+		+					+ 12cm	+				+		+	-	+ de la F.I.D.	-		+ Mic	-	Fièvre, défense FID	18 H	-
51	KESHIN[72] Cas n° 1	31		+	+		+					+	+		+				?	?	+ abdominale aigue	+		+ Mic	+ Massive	Nausées, vomissements, fièvre, ventre de bois, chute Hb, GR ; leucocytose	très récent	-
52	Cas n° 2	62		+		+	+					4,5	+				+		?	?	+ brutale	-	+		+ Massive	Choc (TA : 4,8 - 0)	6 H	-
53	Cas n° 3	44		+	+		+					5	+				+		?	?	+ modérée	-	+		-	Pollakiurie (infection urinaire)	1 an	-
54	KHILNANI[73]	29		+		+	+					+	+		+				?	?	+ flanc	+	+		-	-	21 j	-
55	KHILNANI[74] Cas n° 3	24		+	+	+				+		+ 7cm	+		+				+	?	+ irradiant en arrière	+ augmentation taille récente	+		-	Nausées, rigidité côté droit, fièvre, chute Hb	6 mois	-
56	Cas n° 4	51		+	+		+					+ 5x 5cm	+		+				+	?	+	+ sensible	+		+ sous-capsulaire	Chute Hb, accélération de la VS	5 j	-
57	KHILNANI[74] Cas n° 5	59		+	+	+				+		3mm à 9cm	+	+			+		+		+ irradiant à l'épaule droite	+	+		-	Chute Hb., leucocytose	21 j	-
58	Cas n° 6	52		+		+	+					+ 12cm	?	?			+		+		+	+ sensible	+		-	Chute Hb., leucocytose	?	-
59	KISER[75]	26		+	+		+					5x5 x5	+				+		.	-	+ sévères et intermitentes irradiant en bas	+ douloureuse		+ Mic	+ massive	nausées, vomissements, pâleur chute Hb et Ht. TA et pouls normaux.	brutal	-

SIGNES RADIOLOGIQUES				DIAGNOSTIC Pré-Opératoire		NEPHRECTOMIE		SUITES	OBSERVATIONS	N° DES CAS
A. S. P.	U. I. V. ou U. P. R.	R. P. P.	ANGIOGRAPHIE et TYPE	INCORRECT	CORRECT	TOTALE	PARTIELLE			
-	-	-	-	-	-	-	-		Décédée (tumeur maligne)	48
-	UIV : masse rénale	-	Aorto : vaisseaux pathologiques, shunts artério-veineux et anévrysmes : "néo"	+ (néo)		+			Angio post-op. artère différente dilatée artères tirebouchonnées, anévrysmes, shunts, retour veineux précoce	49
-	UIV et tomos : augmentation volume pôle inf., tumeur non opacifiée			Tumeur kystique	ou Lipome	+		RAS 3 mois	Laparotomie : hémorragie massive intra péritonéale. Dans les suites, hématurie d'où examens complémentaires	50
Bord psoas non visible	UIV : déformation groupe caliciel sup. et déplacement en dedans de l'uretère	-	-	+ (?)		+		RAS 17 ans	Etiqueté angioliposarcome puis angiomyolipome	51
?	UPR : masse du pôle inférieur	-	-	Infarctus		+		RAS 9 ans	Angioliposarcome puis AML bénin	52
-	UIV : masse pôle inférieur déformant le groupe caliciel			+ (?)		+		RAS 7 ans	Angioliposarcome puis revu comme angiomyolipome bénin	53
Radiotransparence	UIV : masse déplaçant groupe caliciel sup. et bassinet	+ Tomo : masse mal limitée	Select : vaisseaux tumoraux avec quelques signes particuliers (voir texte)	?	?	?	?	?	Artériographie très bien traitée ainsi que le "diagnostic différentiel avec l'hypernéphrome"	54
Zones claires et bord psoas non visible	UPR : système collectif déplacé en dedans	-	-	?	?	+		RAS 1 an		55
Zones claires et bord psoas non visible rein élargi	UIV : déformation et compression groupe caliciel sup., déplacement en dedans du bassinet	-	-	Hémorragie rétro péritonéale		+		Décès (2ans) infarctus	Les zones claires étaient plus apparentes sur un cliché datant de 6 ans, alors qu'il n'y avait pas eu encore d'hémorragie	56
Zones claires (vue rétrospectivement)	Compression de tout le système collecteur	-	-	+		+		Décédée	3 mois après néphrectomie droite U.I.V. à gauche zones claires et dilatation du système collecteur ; intervention avec biopsie faisant le diagnostic d'un AML mais entrainant la mort.	57
Zone claire, ronde	Masse du pôle inf.	-	-	?	?	+		Ras 4 ans		58
Masse cachant le bord du psoas.	-	-	-	affection vésiculaire		+		Ras	Enceinte de 4 mois 1/2. Choc péropératoire. Délivrance à terme	59

N° DES CAS	ORIGINE	AGE	H	F	D	G	UNILATERAL Unique	UNILATERAL Multiple	BILATERAL Unique	BILATERAL Multiple	Petit	Grand	Cortical	Médullaire	Pôle Supérieur	Tiers Moyen	Pôle Inférieur	Hile	PATH. Hémorragie	PATH. Lésions Associées	SIGNES REVELATEURS DOULEURS ET TYPE	GROS REIN	HEMATURIE Non	HEMATURIE Oui et Type	Hémorragie rétro-Péritonéale	AUTRES SIGNES	Durée des Symptômes	Découverte Autopsie
60	KLAPPROTH[76] Cas n° 1	42		+	+	+			+			+ énorme	?	?			+		+	kystes bilatéraux	+ sévère des deux côtés	+ deux reins élargis et sensibles	+		-	frissons et fièvre	3 ans ½ avant biopsie	-
61	Cas n° 2	59		+	+		+					20cm	+				+		-		-	+ sensible	+			Troubles gastriques	1 an	-
62	Cas n° 3	24	+		+		+				1cm			+			+		+	-	+ (seulement à la dernière hématurie)	-		+ Mac. indolore récidivants (17 ans)	-	-	17 ans	-
63	Cas n° 4	56		+	+		+					7cm	+		+				+		+	+	+		-	Fièvre	1 an	-
64	LEBRUN[81] Cas n° 3	29		+		+		+ 2				très gros	+		+				+	-	+ vague puis sévère	+ très douloureuse		+ Mac	+	Perte de connaissance avec choc et signes hémorragie interne	5 j	-
65	Cas n° 4	56	+		+		+					+	+				+		+	kystes	+ sévère	+	+		+	Vomissements, fièvre, chute Hb, leucocytose	1 j	-
66	LEMAITRE[83] Cas n° 1	67		+		+	+					+	?	?	+				+	-	+ coliques néphrétiques	?		+ (?)	-	Anémie	6 mois	-
67	Cas n° 2	62		+	+		+					+	+				+		?	-	+ lombaires	+ volumineux, durs	+		-	-	récent	-

A. S. P.	U. I. V. ou U. P. R.	R. P. P.	ANGIOGRAPHIE et TYPE	Pré-opératoire INCORRECT	Pré-opératoire CORRECT	TOTALE	PARTIELLE	SUITES	OBSERVATIONS	N° DES CAS
?	Elargissement des deux reins fonction rénale diminuée, élongation de tous les calices	-	Aorto. : zones hypervasculaires avec vaisseaux sanguins tortueux aux pôles Inf. D et G.	+ (cliniquement et à l'U.I.V.)	+ (biopsie pendant exploratrice)		+ bilatérale en 1 temps		Le diagnostic clinique porté fut maladie polykystique bilatérale ; 3 ans après, exploratrice : biopsie faisant le diagnostic d'AML. 9 mois après, aorto. et néphrectomie.	60
?	Petit déplacement du pôle inf. Système caliciel normal	-	Artério. : irrégulière accumulation du produit : néo	+		+		Ras		61
?	Petite déformation du groupe caliciel inf.	-	-	-	+ Hamartome angiomateux		+	Ras	Intérêt : l'évolution sur 17 ans et la découverte à l'intervention d'un angiomyolipome d'un centimètre	62
?	U.I.V. : Impression de déformation du groupe caliciel sup.	-	-	+ (tumeur)		+			U.P.R. normale un an auparavant. Diagnostic histologique initial de liposarcome puis angiomyolipome.	63
-	-	-	-	+ hémorragie interne		+		-	Très gros hématome péri-néphrétique	64
Ras	Déformation des calices et de l'uretère initial.	-	-	+ Carcinome		+		Ras 2 ans		65
?	U.I.V. : pôle sup. dense et déformation groupe caliciel sup. (confirmée par U.P.R.)	-	-	Tumeur		+			Histologiquement "Angiomyome" mais il est dit que cette tumeur a tous les caractères des Angiomyolipomes	66
Contour de la masse rénale très mal discernable et 2 zones claires	U.I.V.:refoulement en haut des des voies excrétrices	ne donne rien	Aorto. : zone d'hypervascularisation avec néo-vaisseaux.	Cancer du rein		+		Ras		67

N° DES CAS	ORIGINE	AGE	SEXE		COTE		DISTRIBUTION				TAILLE		SIEGE		LOCALISATION					ANAT. PATH.		SIGNES REVELATEURS							
							UNILATERAL		BILATERAL																				
			H	F	D	G	Unique	Multiple	Unique	Multiple	Petit	Grand	Cortical	Médullaire	Pôle Supérieur	Tiers Moyen	Pôle Inférieur	Hile		Hémorragie	Lésions Associées	DOULEURS ET TYPE	GROS REIN	HEMATURIE Non	HEMATURIE Oui et Type	Hémorragie rétro-péritonéale	AUTRES SIGNES	Durée des Symptômes	Découverte Autopsie
68	LOVE[87]	32		+	+		+					8x8 x6	?	?			+			?	?	+ vague	+ sensible		+ Mac	/	Anorexie, amaigrissement 10 Kgs en 6 mois	3 ans	-
69	Mac DOUGALL[90]	34		+	+		+					1x3 x2	+		+					+	-	+ abdominale, centrale, irradiant à la FID		+		+ périrénale et intrapéritonéale	Vomissements, fièvre défense FID		-
70	Mac QUEENEY[91]	35		+		+	+					2cm		+	+					-	kyste	+ intermittente depuis 12 ans	-	+		-	Polakiurie, dysurie, HTA, sensibilité douloureuse hypocondre gauche et FIG, accélération VS	12 ans	-
71	MERY[96]	40		+		+		+				6x4 x4	+					+				-	-	+		-	HTA (20/10) diabète. Fonction rénale normale	?	-
72	MILLER[98] Cas n° 4	70		+	+		+					6x5	+				+			+	-	+ Flanc et hypocondre D	+ sensible	+		+ importante	Chute Hb	1 j	-
73	MONTERO-GARCIA[102]	42		+		+		+				3cm	+		+					+	-	+ brutale flanc G	+ douloureuse	+		+ périrénale	Choc avec chute Ht et Hb, anémie sévère, leucocytose, accélération VS	24 heures	-
74	MORGAN[104]	70		+	+			+				4cm	+				+			+	-	+ hypocondre			+ Mic	+ périrénale	Vomissements, frissons, fièvre, sensibilité hypocondre G chute Hb et GR	nombreuses années	-
75	MURPHY[105] cas n° 9	57		+		+	?	?	?	?		+	?	?	+					?	?	-	+		+ Mac	-	HTA	?	-
76	Cas cité	?		+	?	?	?	?	?	?	?	?	?	?	?	?	?	?		?	?	- ?	?	?	?	?	?	?	-

A. S. P.	U. I. V. ou U. P. R.	R. P. P.	ANGIOGRAPHIE et TYPE	Ire opératoire INCORRECT	Ire opératoire CORRECT	TOTALE	PARTIELLE	SUITES	OBSERVATIONS	N° DES CAS
?	Déplacement en haut du système collecteur et étirement du groupe caliciel inf.	-	sélective : tumeur du pôle inf. supposée être un hypernéphrome	+		+		?		68
?	U.P.R. : déformation du système collecteur		aorto. : masse avec nombreux petits vaisseaux conduisant au diagnostic de carcinome	+ néo		+			Diagnostic clinique d'appendicite d'où exploratrice : hémorragie intra-péritonéale et hématome périnéphrétique, traitement conservateur. Aortographie entraînant néphrectomie	69
-	U.I.V. : distortion et déplacement du groupe caliciel sup.	-		+ (pré-op) néo du rein	+ pérop. par biopsie		+ tumorectomie	Ras 4 mois	Le diagnostic, incorrect en pré-op a été redressé par biopsie extemp. conduisant au traitement correct. HTA depuis 17 ans mais TA non notée après néphrectomie.	70
-	U.I.V. + tomo : dans la région hilaire, zone claire à limite interne non visible. Uretère refoulé en dehors	+ Tomo et U.I.V. tumeur de même densité que le rein	Aorto. : normale. Sélective : artérioles fines vascularisant la tumeur, faible opacification au temps néphrographique ; artère rénale de calibre normal.	"Tumeur hilaire"		+			Dosages de l'aldostérone, du VMA, des 17 céto et des 17 OH dans la limite de la normale. Biopsie ex-temp. : probabilité d'une tumeur maligne. HTA inchangée. Bétatron post-Op interrompu.	71
?	U.I.V. : masse du pôle inf.	+	R.P.P. + U.P.R. + cavographie large masse rétropéritonéale en continuité avec le rein, refoulant la veine cave inf. sans obstruction ni invasion	+ tumeur		+	Ras 1 an		Il s'y associait un hématome péri-rénal et une déchirure minime de la capsule.	72
?	U.I.V. : mauvaise délimitation du pôle inf. U.I.V. + R.P.P. + Tomo : masse prolongeant le pôle inf., de densité semblable à celle du rein	+	Sélective droite et gauche : atrésie fibro-musculaire des artères rénales	+		+		?	Hypertension artérielle habituelle. gammagraphie : diminution de captation des deux pôles supérieurs. Association d'un AML et d'une atrésie fibro musculaire des artères	73
?	U.I.V. : déformation des groupes caliciels moyens et inf. et déplacement de ces groupes et du bassinet	-	-	+		+		Ras 1an	Association d'un anévrisme de l'artère rénale.	74
?	U.I.V. et U.P.R. : large masse déplaçant le rein	-	-	?	?	+		RAS (?)	Test à la régitine négatif. Cathécholamine normal.	75
?	?	?	?	?	?	+		?		76

N° DES CAS	ORIGINE	AGE	SEXE		COTE		DISTRIBUTION				TAILLE		SIEGE		LOCALISATION				ANAT. PATH.		SIGNES REVELATEURS								
							UNILATERAL		BILATERAL														HEMATURIE						
			H	F	D	G	Unique	Multiple	Unique	Multiple	Petit	Grand	Cortical	Médullaire	Pôle Supérieur	Tiers Moyen	Pôle Inférieur	Hile	Hémorragie	Lésions Associées	DOULEURS ET TYPE	GROS REIN	Non	Oui et Type	Hémorragie rétro-péritonéale	AUTRES SIGNES	Durée des Symptômes	Découverte Autopsie
77	PALMISANO[107]	50	+			+	+					5cm	+			+			+	-	+ abdominale, violente et brutale	-		+ Mac	-	Signes de choc	quelques mois	-
78	PATEL[108]	56		+	+		+					+	+		+				?	?	+ hypocondre droit, à irradiation scapulaire	-	+		+ massive diagnostiquée à l'exploratrice	vomissements, hypotension nette, défense localisée, hyperleucocytose et anémie	1 an	-
79	PEROU[110] Cas n° 1	64		+	?	?	?	?	?	?	3mm		+		?	?	?	?	?	?	-	-	+		-	-	-	+
80	Cas n° 2	38		+		+		+				5x3 x3	+		+				+		+ sévère des lombes sans irradiation		+		+ importante	sensibilité hémi-abdomen G, signes de choc.		-
81	Cas n° 3	64		+		+	+					+	+	+			+		-	-	-	-	+		-	-		-
82	POILLEUX[111]	48		+		+	+					3cm	+				+		+	-	+ coliques néphrétiques	-		+ Mic	+ sous capsulaire	anémie	récent	-
83	PUIGVERT[114] Cas n° 1	41		+	+		+					15cm	+					+	+	-	+ hypocondre, très intense	+		+ Mac	-	Polakiurie, dysurie, fièvre, anémie, VS très accélérée.	22 mois	-
84	Cas n° 2	53		+		+		+				7cm	?	?				+	-	-	+ costo-iliaque	+ indolore		+ Mac	-	nausees, fièbre	13 ans	-

SIGNES				Pré-Opératoire				SUITES	OBSERVATIONS	N° DES CAS
A. S. P.	U. I. V. ou U. P. R.	R. P. P.	ANGIOGRAPHIE et TYPE	INCORRECT	CORRECT	TOTALE	PARTIELLE			
?	U.I.V. + Tomo : lésion de 5 cm de diamètre avec centre clair mais zone périphérique épaisse	-	Sélective : zone centrale avasculaire entourée d'une couronne de vaisseaux pathologiques. Sélective après adrénaline : réponse néoplasique.	+ Néo		+			Après injection d'adrénaline suivie d'une artériographie sélect. Les vaisseaux tumoraux ne sont pas le siège d'une vasoconstruction mais la dose injectée est très faible un quart de micro-gramme	77
Normale	Angiographie terminée en UIV	-	Sélect : artère rénale étirée. Au contact de son bord supéro-externe masse volumineuse non opacifiée avec peloton vasculaire anarchique se projetant sur cette opacité para-rénale.	- Hémangiome		+			Diagnostic d'hémangiome fait en pré-op. par artériographie sélect.	78
	-	-	-	-	-	-	-		Décédé d'un carcinome sigmoïdien	79
Opacité de l'abdomen g cachant les structures sous-jacentes	-	-	-	-	+ biopsie pérop.	+		Ras	Infiltration tumorale d'une importante branche veineuse dont la paroi était rompue	80
-	U.I.V. : tumeur ou kyste du pôle inf.	-	-	+ tumeur où kyste		+ RX		Ras 6 ans ½	U.I.V. faite pour lithiase controlatérale	81
Ras	U.I.V. : dilatation pyélo-calicielle avec refoulement de l'uretère	-	Aorto : masse du rein qui est refoulé. Sélect : masse partiellement vascularisé sans anomalie vasculaire ni retour veineux précoce.	?		+		Ras 1 an	L'étude artériographique très particulière ne montrait pas de vascularisation anormale de la tumeur qui était le siège d'un infarcissement hémorragique dans sa presque totalité.	82
Normal	U.I.V. : rein augmenté de volume, déplacement en dehors de tous les calices.	-	-	kyste ou tumeur			+ tumorectomie	Ras 2mois ½	Pas d'hypertention artérielle malgré le siège et le volume. U.I.V. normale 2 mois ½ post-op.	83
	U.I.V. : rein augmenté de volume. Déplacement périphérique de tous les calices.		Sélect : masse avec vaisseaux abondants, tortueux, de type néoplasique.	Tumeur		+		Ras 2 ans	L'adhérence de la tumeur au sinus rénal a empêché la tumorectomie. Diagnostic histo : AML "malin"	84

N° des cas	Origine	Age	Sexe		Cote		Distribution				Taille		Siege		Localisation				Anat. path.		Signes révélateurs							
							Unilatéral		Bilatéral																			
			H	F	D	G	Unique	Multiple	Unique	Multiple	Petit	Grand	Cortical	Médullaire	Pôle Supérieur	Tiers Moyen	Pôle Inférieur	Hile	Hémorragie	Lésions Associées	Douleurs et type	Gros rein	Hématurie Non	Hématurie Oui et Type	Hémorragie rétro-péritonéale	Autres signes	Durée des symptômes	Découverte Autopsie
85	RENGGLI[118]	46	+			+		+				3cm	+					+	+	kystes	+ fosse lombaire G	-	+				4 jours	-
86	RIEMENSCHNEIDER[120]	33		+		+	+					16x20	+			+	+		+	-	-	+	+		-	Augmentation de volume du côté G. Nausée	6 mois	-
87	ROBERTSON[124] Cas n° 1	29		+		+		+				10x11x9	+		+				+	-	+ sévère, colique néphrétique	-	+		+ importante	Nausées, vomissements, sensibilité, défense	Récent	-
88	Cas n° 2	48		+		+		+				4,5	+		+				-	-	-	+ G	+		-	-	-	-
89	RUSCHE[131] Cas n° 1	23		+	+		+					+	+				+		+	-	+ vague	+ légèrement sensible		+ Mic	+ importante péri-rénale	Paleur, chute Hb et Ht, anémie	12 h post-partum	-
90	Cas n° 2	50	+			+		+			+		?	?	+	+	+		-	-	-	-	+		-	-		+
91	Cas n° 3	76		+		+	+					4cm	?	?			+		-	-	-	-	+		-	-		+
92	SADI[132]	21		+	+		+					15x12									+ (?)	+ très	+		+ (grosse)	Céphalées, chute Hb	?	-
93	SEABURY[137] Cas n°1	40		+	+		+					6x5		+		+					+ (crampe FID et flanc)	-	+		-	Nausées, vomissements	14 j	-
94	Cas n° 2	38		+	+		+					8x6	+								+ hypochondre D	-		+ Mic	-	Nausées, vomissements, sensibilité hypochondre	?	-
95	SESHANARAYANA[138] cas n°2	54		+	+		+					+	?	?	+				?	?	-	-	+		?	Fièvre, vomissements, perte de poids (15 kg en 4 mois) anémie, défense	21 j	-
96	SPILLANE[140]	78		+		+	?	?	?	?		énorme	?	?	?	-	?	-	+	?	+ hypochondre G	+ très gros		+ Mac	+ péri-rénale	Choc modéré, chute Hb, anémie	3 ans	-

SIGNES RADIOLOGIQUES				DIAGNOSTIC Pré-Opératoire		NEPHRECTOMIE		SUITES	OBSERVATIONS	N° DES CAS
A. S. P.	U. I. V. ou U. P. R.	R. P. P.	ANGIOGRAPHIE et TYPE	INCORRECT	CORRECT	TOTALE	PARTIELLE			
	U.I.V. : refoulement du bassinet et du groupe caliciel inférieur: "kyste rénal"	-	Artério. : artère rénale refoulée en dedans : phase capillaire : petite formation hypervascularisée et mal limitée:"néo"	+ kyste ou tumeur		+			Après biopsie per-opératoire. Signes de "dégénérescence sarcomatcuse".	85
Masse plutôt radiotransparente	U.I.V. : déplacement en dehors du groupe caliciel moyen et en bas du groupe inférieur	-	-		+	+			Le diagnostic exact est fait sur la présence des plages claires et sur l'aspect radiologique	86
-	U.P.R. : étirement du groupe caliciel sup., rein agrandi	-	-	Tumeur rénale		+				87
Elargissement Ombre rénale	U.I.V. : dilatation groupe caliciel sup. U.P.R. : rein refoulé en bas	-	-	Tumeur rénale		+			Découvert à l'occasion d'une cholécystite lithiasique.	88
Ombre psoas mal visible	U.P.R. : déplacement en haut du rein et déformation du groupe caliciel inf. et uretère.	-	-	Tumeur rénale		+		Ras 30 mois	12 heures post-partum	89
-	-	-	-	-		-	-			90
-	-	-	-	-	-	-	-			91
-	-	-	-	+		+			Diagnostic : grossesse puis kyste de ovaire	92
?	U.I.V. : masse déformant le groupe caliciel sup.	-	Aorto : néo-vascularisation et accumulation iodée	Tumeur maligne		+			Localisé au bassinet	93
Masse calcifiée	U.I.V. : déplacement en avant et en dedans du rein	-	-	?	?	+			L'explication de la calcification n'est pas donnée pourtant c'est un "angiomyolipome histologiquement".	94
Masse claire	Deplacement en bas du rein	-	Aorto : hypervascularisation (artères rénales et lombaires), mais sans vaisseaux pathologiques	?	?	+				95
-	U.P.R. : déplacement en dehors, déformation et élongation des groupes caliciels. Masse graisseuse au milieu	-	-	Tumeur maligne		+		Ras 7 mois	Publié comme "fibromyxolipome"	96

N° DES CAS	ORIGINE	AGE	SEXE		COTE		UNILATERAL		BILATERAL		TAILLE		SIEGE		LOCALISATION					PATH.		SIGNES REVELATEURS							
			H	F	D	G	Unique	Multiple	Unique	Multiple	Petit	Grand	Cortical	Médullaire	Pôle Supérieur	Tiers Moyen	Pôle Inférieur	Hile		Hémorragie	Lésions Associées	DOULEURS ET TYPE	GROS REIN	HEMATURIE Non	HEMATURIE Oui et Type	Hémorragie rétro-péritonéale	AUTRES SIGNES	Durée des Symptômes	Découverte Autopsie
97	TAHARA[142] Cas n° 1	54		+	+			+				20x 15x 10	?	?			+			-	-	+ pesanteur hypochondre G	+ non sensible	+		-	HTA (?) : 15-10 pré-op Perte de poids, anorexie	8 ans	-
98	Cas n° 2	61		+		+	+					18x 8x8	+			+	+			-	-	+ sourde, irradiant en AR	+ non sensible	+		-	HTA (23-11). Perte de poids, pollakiurie	1 an	-
99	TAYLOR[143] Cas n° 3	40		+		+	+					+	?	?			+			+	-	+ sévère du flanc	-	+		+ périrénale	fièvre sans signe urinaire, anémie discrète	4 mois	-
100	THOMPSON[145]	39		+	+		+					+	+				+			+	-	+ abdominale surtout FID	-	+		+ massive rétro et péritonéale	Nausées, vomissements, défense FID. TR : douleur antérieure, signes de choc	2 j	-
101	TWEEDDALE[143] Cas personnel	27		+		+	+					9x 6,5 x4			+							+ flanc G et abdomen, brutale	+		+ Mic	- Mais voir observations	Chute Hb	4 j	-
102	Cas cité	25		+	+		+					6cm	?	?			+			?	?	?	?	?	?	?	?	?	-
103	VASKO[152]	46		+	+		+					6cm	+		+					+	-	+ sévère du flanc	-	+		+ massive	Signes de choc (syncope, chute Hb, Ht, TA), sensibilité angle costo-vertébral. TR : douleur	24 h	-
104	VILHENA-MACHADO[155]	30		+	+		+					13x 10					+			+		+ postérieure et irradiant à FID	+	+			Chute marquée Hb, Ht et GR	6 mois	-

SIGNES RADIOLOGIQUES				DIAGNOSTIC Pré-Opératoire		NEPHRECTOMIE		SUITES	OBSERVATIONS	N° DES CAS
A. S. P.	U. I. V. ou U. P. R.	R. P. P.	ANGIOGRAPHIE et TYPE	INCORRECT	CORRECT	TOTALE	PARTIELLE			
-	Diminution de visibilité. Dilatation du bassinet. Rein déplacé en dedans	-	-	Tumeur du rein		+		RAS (temps?)	TA à 12-8 dans les suites	97
-	Dilatation calicielle. Rein refoulé en dedans	-	-	+ Tumeur rénale		+			TA à 17-9,5 3 jours post-op, non suivie après	98
Contour rénal non visible	UPR : déformation groupe caliciel sup.	-	-	+		+			Aucun diagnostic positif pré-op n'est fait	99
-	-		-	+ Appendicite aigûe		+			Importante hémorragie intra-péritonéale associée	100
?	UPP : remplissage incomplet du groupe caliciel sup.			+ tumeur rénale		+		RAS 8 mois½	Pendant 3 grossesses successives, antérieures présence de douleurs violentes avec diagnostic d'hémorragie rétro-péritonéale durant le travail	101
?	?	?	?	?	?	+		RAS	Suivi pendant 2 ans ½	102
Bord psoas non visible	UIV : déplacement en bas du rein	-	-	Hémorragie rétro-péritonéale (cause inconnue)		+				103
-	Rein augmenté volume et refoulement groupe caliciel moyen régulier : "tumeur benigne"	-	-		Tumeur bénigne sur l'aspect UIV	+				104

N° DES CAS	ORIGINE	AGE	SEXE H	SEXE F	COTE D	COTE G	UNILATERAL Unique	UNILATERAL Multiple	BILATERAL Unique	BILATERAL Multiple	TAILLE Petit	TAILLE Grand	SIEGE Cortical	SIEGE Médullaire	LOCALISATION Pôle Supérieur	LOCALISATION Tiers Moyen	LOCALISATION Pôle Inférieur	LOCALISATION Hile	ANAT. PATH. Hémorragie	ANAT. PATH. Lésions Associées	SIGNES REVELATEURS DOULEURS ET TYPE	GROS REIN	HEMATURIE Non	HEMATURIE Oui et Type	Hémorragie rétro-Péritonéale	AUTRES SIGNES	Durée des Symptômes	Découverte Autopsie
105	WEAVER[158] Cas n° 1	12		+	+		+					très gros	+		+				+	-	+ du flanc, sévère, aigüe, constante	-		+ Mic	+ périnéphrétique	fièvre, défense flanc D, chute Hb et Ht	2 j	
106	WEILL-BOUSSON[161] Cas n° 1	26	+			+		+				4cm	+					+	+		+ colique néphrétique		+				2 ans	-
107	Cas n° 2	25		+		+	+					10cm					+				+ lombaires vagues	+ fosse lombaire	+				plusieurs ans	-
108	Cas n° 3	56		+		+	+					6cm	+				+		+		+ lombaires récidivantes			+ récidivant type ?	+ périrénal volumineux	-	+ de 10 ans	-
109	WILLIAMS[163]	29		+	+		?	?	?	?		20 cm	+	+				+	+	?	-	+ très gros	+		-	-	13 mois	-
110	WILLIAMS[164]	39	+		+		+					+	+		+				+		+ sévère, hypochondre D, irradiant en AR et à épaule	-	+		-	Vomissements, fièvre, défense	3 j	-
111	YEKEL[168]	56	+			+	?	?	?	?	?	?	?	?	?	?	?	?	?	?	+ flanc	+	?	?	+ massive	?	?	-
112	SCHMITS[135]	43	+	+				+				10x 4x3	+			+			-		+ flanc D (trauma)		+			Cystite et pyélité, fièvre	13 ans	-
113	PRICE[113] Cas n°1	28	+									7cm			+				+		+ soudaine abdominale	?	+		+ péritonéale	Signes de choc, anémie	?	-
114	Cas n° 2	42	+								?	?			?	?	?	?	+		+ flanc après traumatisme minime	+, sensible	+		+ périrénale	Fièvre	2 j	-
115	Cas n° 3	46	+									3cm					+				+ soudaine, abdominale	+ ou -	+		+ massive péri-rein	-	2 j	-

SIGNES RADIOLOGIQUES				DIAGNOSTIC Pré-Opératoire		NEPHRECTOMIE		SUITES	OBSERVATIONS	N° DES CAS
A. S. P.	U. I. V. ou U. P. R.	R. P. P.	ANGIOGRAPHIE et TYPE	INCORRECT	CORRECT	TOTALE	PARTIELLE			
-	U.I.V. : défaut de remplissage U.P.R. : hydronéphrose modérée	-	-	Tumeur rénale		+		Ras 22 mois		105
-	U.I.V. : étirement des calices par une tumeur hilaire	-	-	Néo du rein		+			Association de grandes cellules claires	106
-	U.I.V. : ombre rénale agrandie, uretère refoulé en dedans	-	-	Tumeur maligne		+			Association d'une 2° tumeur au pôle sup. du même rein en dehors de capsule	107
?	?	?	?	+ diagnostic non fait		+				108
-	-	-	-	?	?	+		-		109
RAS	U.I.V. : "système collecteur anormal". UPR : élongation des groupes caliciels sup. et moyen.	-	Aorto. : artère rénale de calibre augmenté. Pooling semblable à celui d'un carcinome.	+ (?)		+		Ras 2 ans ½	Etiqueté "liposarcome"	110
?	?	?	?	?	?	+		Décès	Décès 5° jour post-op (embolie)	111
-	Compression du groupe caliciel moyen et dilatation des groupes sup. et moyen.	-	-	?	?	+			Présence de "cellules musculaires lisses immatures". Douleurs apparaissant après un traumatisme	112
?	?	?	?	?	?	+		RAS 8ans 10 mois	Association d'une hémorragie intra-péritonéale	113
-	Calices déformés et déplacés	?	?	?	?	+		RAS 8ans 10 mois	Décédé d'infarctus	114
?	?	?	?	?	?	+		RAS 7ans 7 mois		115

N° DES CAS	ORIGINE	AGE	SEXE		COTE		DISTRIBUTION				TAILLE		SIEGE		LOCALISATION					ANAT. PATH.		SIGNES REVELATEURS							
							UNILATERAL		BILATERAL																				
			H	F	D	G	Unique	Multiple	Unique	Multiple	Petit	Grand	Cortical	Médullaire	Pôle Supérieur	Tiers Moyen	Pôle Inférieur	Hile	Hémorragie	Lésions Associées	DOULEURS ET TYPE	GROS REIN	HEMATURIE Non	HEMATURIE Oui et Type	Hémorragie Rétro-Péritonéale	AUTRES SIGNES	Durée des Symptômes	Découverte Autopsie
116	PRICE[113] Cas n° 4	42	+								?	?						+	-		+ soudaine, du flanc	-		+ Mac	-	Rein sensible	Très récent	-
117	Cas n° 5	25		+								6cm					+				+ sévère, brutale, abdomen	+ sensible	+		+ massive péri-rein	-	Très récent	-
118	Cas n° 6	35		+							?	?			?	?	?	?	+		+ sévère, brutale, abdomen	+ très gros	?	?	+ grosse péri-rein	Nausées, vomissements	Quelques jours	-
119	Cas n° 7	46		+								19 cm					+		+		+ sévère, brutale, flanc, trauma minime	+ important	+		+ péri-rénale	Signes de choc	12 ans	-
120	Cas n° 8	29		+								7cm					+				+ sévère, brutale, flanc	+	+		+ massive péri-rein	Sensibilité du flanc, fièvre	6 j.	-
121	Cas n° 9	40		+								11 cm			+						+ sévère, brutale, flanc	?	?	?	+	-	3 j.	-
122	Cas n° 10	44		+							?	?			?		?		+		+ sévère, brutale, du flanc irradiant à l'abdomen			+ Mic	-	Nausées, vomissements, sensibilité de l'hypochondre G.	2 j	-
123	Cas n° 11	39		+								6cm			+						+ flanc, récidivant, irradiant à FIG	?		+ Mic	-	Perte de poids	2 ans	-
124	Cas n° 12	51		+	VOIR							18,5 cm					+		+		+ sévère, soudaine, récidive hypochondre D	+ légèrement sensible	?	?	-	Fièvre	21 j	-
125	Cas n° 13	33		+			FIN					10 cm					+		+		+ brutale, récidivant, flanc	+	?	?	+ péri-rénale	Sensibilité du flanc	2 ans	-
126	Cas n° 14	35		+								9cm						+	+		+ colique néphrétique	?		+ Mac	-	Fièvre	plusieurs sem.	-

SIGNES RADIOLOGIQUES				DIAGNOSTIC Pré-Opératoire		NEPHRECTOMIE		SUITES	OBSERVATIONS	N° DES CAS
A. S. P.	U. I. V. ou U. P. R.	R. P. P.	ANGIOGRAPHIE et TYPE	INCORRECT	CORRECT	TOTALE	PARTIELLE			
-	UPR : "tumeur"			?	?	+		RAS 6ans 8 mois		116
?	?	?	?	?	?	+		RAS 5ans 11 mois		117
-	UIV : pas de sécrétion UPR : déplacement			?	?	+		RAS 4ans 11 mois		118
?	?	?	"Extravasation du produit de contraste"	?	?	+ RX postop		RAS 4ans 6 mois		119
?	?	?	?	?	?	+		RAS 3ans 10 mois	Biopsie	120
?	?	?	?	?	?	+		?		121
-	Masse déformant le système collecteur	-	-	?	?	+		?		122
	Calices déformés et déplacés	-	-	?	?	RX		PAS 9ans 10 mois	Décédé de maladie cardiaque (pas d'autopsie)	123
	Masse du pôle inf.	-	-	?	?	+		RAS 7ans 10 mois		124
	Masse déplaçant les calices	-	-	?	?	+		RAS 7ans		125
	UIV : "tumeur probable"	-	-	?	?	+		RAS 5ans 5 mois		126

N° DES CAS	ORIGINE	AGE	SEXE		COTE		DISTRIBUTION				TAILLE		SIEGE		LOCALISATION				PATH.		SIGNES REVELATEURS							
							UNILATERAL		BILATERAL																			
			H	F	D	G	Unique	Multiple	Unique	Multiple	Petit	Grand	Cortical	Médullaire	Pôle Supérieur	Tiers Moyen	Pôle Inférieur	Hile	Hémorragie	Lésions Associées	DOULEURS ET TYPE	GROS REIN	HEMATURIE Non	HEMATURIE Oui et Type	Hémorragie rétro-Péritonéale	AUTRES SIGNES	Durée des Symptômes	Découverte Autopsie
127	PRICE Cas n° 15	23		+							?	?			?	?	?	?	-		+ coliqué néphrétique récidivante	?		+ Mic et Mac	+ périrénale	-	2 ans	-
128	Cas n° 17	50	+									6cm					+		-		+ flanc, récidivant	+	+		-	Sensibilité	4 ans	-
129	Cas n° 18	37	+				DU					7cm						+	-		+ flanc récidivant			+ Mac répétée	-	Perte de poids	21 j	-
130	Cas n° 19	31		+								11 cm			+				+		+	+		+ Mac	+ périrénale	fièvre, nausées, vomissements, sensibilité	?	-
131	Cas n° 20	32		+								11 cm			+				+		+	+	+		-	Fièvre	14 j	-
132	Cas n° 21	39		+								5cm			+				+		+ flanc, permanente	+ ou -	+		-	-	?	-
133	Cas n° 22	55		+							?	?			?	?	?	?	-		+	+ sensible		+ Mac	+ petite, périrein	Dysurie, pollakiurie		-
134	Cas n° 23	34	+					TABLEAU				9,5 cm					+		+		+ sévère FID	-		+ Mac	-	Perte de poids	mois	-
135	Cas n° 24	42	+									6cm						+	-		+ flanc	-		+ Mic	+ grosse périrein	Anorexie et sensibilité		-
136	Cas n° 25	12	+								?	?				+	+		-		+ abdominale, pulmonaire	+ sensible	+		-	Fièvre, fatigue, perte de poids	14 j	-
137	Cas n° 26	60	+									9cm			+				+		-	+	?	?	-	-	-	-
138	Cas n° 27	58		+							?	?			?	?	?	?	-		+ flanc	-	+		+ minime périrein	Pollakiurie	6 mois	-

SIGNES RADIOLOGIQUES				DIAGNOSTIC Pré-Opératoire		NEPHRECTOMIE		SUITES	OBSERVATIONS	N° DES CAS
A. S. P.	U. I. V. ou U. P. R.	R. P. P.	ANGIOGRAPHIE et TYPE	INCORRECT	CORRECT	TOTALE	PARTIELLE			
	UIV + RPP : tumeur	+	-	?	?	+ RX		RAS 5 ans		127
	"Tumeur"	-	-	?	?	+		RAS 1an 4 mois		128
Normal	Calices déplacés	-	-	?	?	+		-		129
	Déplacement du bassinet	-	-	?	?	+		RAS 11ans 3 mois		130
?	?	?	?	?	?	+		RAS 8ans 6 mois		131
	Déformation du rein	-	-	?	?	+		RAS 7ans 4 mois		132
?	?	?	?	?	?	-	-	RAS 7ans	Biopsie seulement car rein controlatéral non fonctionnel	133
	Pas de sécrétion	-	-	?	?	+		RAS 7ans		134
	Calices déformés et déplacés	-	-	?	?	+		RAS 4ans 1 mois		135
	Masse déformant les calices	-	-	?	?	+		RAS 3 ans 1 mois		136
?	?	?	?	?	?	+		10 mois	Décès (occlusion coronarienne)	137
	"Défaut de remplissage"	-	-	?	?	+		RAS 9 mois		138

N° DES CAS	ORIGINE	AGE	SEXE H	SEXE F	COTE D	COTE G	DISTRIBUTION UNILATERAL Unique	DISTRIBUTION UNILATERAL Multiple	DISTRIBUTION BILATERAL Unique	DISTRIBUTION BILATERAL Multiple	TAILLE Petit	TAILLE Grand	SIEGE Cortical	SIEGE Médullaire	LOCALISATION Pôle Supérieur	LOCALISATION Tiers Moyen	LOCALISATION Pôle Inférieur	LOCALISATION Hile	ANAT. PATH. Hémorragie	ANAT. PATH. Lésions Associées	SIGNES REVELATEURS DOULEURS ET TYPE	GROS REIN	HEMATURIE Non	HEMATURIE Oui et Type	Hémorragie rétro-Péritonéale	AUTRES SIGNES	Durée des Symptômes	Découverte Autopsie
139	PRICE Cas n° 28	59		+							?	?			?	?	?	?	+		+ hypochondre D	-	+		+ Péri-rénale	-	14 j	-
140	Cas n° 29	69		+								6,5 cm					+		+		+ flanc et abdomen	-	+		+ Péri-rénale	Frissons, pollakiurie	6 mois	-
141	Cas n° 30	43		+								20 cm			+				-		-	+ flanc	+		+ massive péri-rénale enkystée	Fièvre, sensibilité du flanc	4 mois	-
					16	13	26	3	0	0																		
	HAJDU[54] 27 CAS																											
142	2 cas	40 à 44	0	2																		TOUS	ASYMPTOMATIQUES			SAUF UN		
à	2 cas	45 à 49	0	2																		(	SIGNES		NON	PRECISES)		
	6 cas	50 à 54	0	6	12	15	26	1	0	0	23	4	27	0														+ TOUS
168	6 cas	55 à 59	0	6																		TOUS	DECOUVERTS		A	L' AUTOPSIE		
	4 cas	60 à 64	1	3																								
	4 cas	65 à 69	0	4																								
	2 cas	70 à 74	1	1																								
	0 cas	75 à 79																										
	1 cas	+ 80	0	1																								

SIGNES RADIOLOGIQUES				DIAGNOSTIC Pré-Opératoire		NEPHRECTOMIE		SUITES	OBSERVATIONS	N° DES CAS
A. S. P.	U. I. V. ou U. P. R.	R. P. P.	ANGIOGRAPHIE et TYPE	INCORRECT	CORRECT	TOTALE	PARTIELLE			
	Déformation calicielle	-	-	?	?	+		-		139
	Pôle inf. élargi	-	-	?	?	+		-		140
	Rein déplacé	-	-	?	?	+		-		141
									Tous découverts à l'autopsie. Tous avaient une tumeur maligne. Dans un cas l'angiomyolipome était le siège d'une métastase d'un cancer du rein. Parmi les 4 grands, 3 ont entre 1 et 2,5 cm. 1 a plus de 2,5 cm.	142 à 168

La longueur radiologique moyenne des reins est, selon Olsson, chez l'homme de 12,9 cm (± 0,8 cm) pour le rein droit et de 13,2 cm (± 0,5 cm) pour le gauche ; chez la femme, elle est respectivement de 12,3 (± 0,8 cm) et 12,6 (± 0,8). C'est-à-dire que la longueur est d'environ la hauteur de trois vertèbres et demie. La largeur radiologique des reins est sensiblement égale à la moitié de leur longueur.

En cas d'angiomyolipomes qui, rappelons-le, sont assez souvent de volume important, presque toujours corticaux et unilatéraux (tout au moins lorsqu'ils ne sont pas associés aux phacomatoses), l'ombre rénale sera assez souvent agrandie si l'on prend soin de construire le contour rénal qui, au niveau de la tumeur, a disparu étant donné que celle-ci, composée en grande partie de tissu lipomateux, aura la même « densité radiologique » que le tissu graisseux du péri-rein. L'unilatéralité de l'angiomyolipome permet une comparaison facile avec le rein controlatéral, une différence de 15 mm entre la longueur des deux reins étant le chiffre minimum le plus généralement admis comme ayant une signification pathologique. En résumé donc, comme y insistent Khilnani et Lemaître, le rein est assez fréquemment augmenté de volume, mais sans ombre tumorale nettement définie ; au contraire, il s'y associe une disparition localisée de la visibilité du contour rénal.

Le deuxième élément de valeur est la présence de plages radiotransparentes au niveau de la zone tumorale : ce point a été souligné par de nombreux auteurs (Crosett, Fryjordet, Adelman...) à la suite de Khilnani. Le tissu graisseux ayant une densité radiologique moindre que le parenchyme rénal, peut ainsi apparaître sous forme de zones claires irrégulières qui peuvent être « tout à fait évidentes » (Khilnani), mais assez fréquemment si indistinctes qu'elles nécessitent une recherche intentionnelle et attentive ; des clichés en oblique peuvent être nécessaires, bien que « les gaz intestinaux aient une radiotransparence beaucoup plus grande » (Khilnani). Cette radiotransparence a permis à Adelman et à Riemenschneider de faire le diagnostic préopératoire correct. Ainsi Lemaître, dans son observation n° 2, est frappé par la présence au sein de la zone tumorale, dont la faible densité générale est déjà suggestive, d'aires relativement transparentes évoquant ainsi la possibilité d'une tumeur riche en tissu adipeux. Seshanarayana pense de même que l'angiomyolipome peut, du fait de sa richesse en tissu graisseux, être diagnostiqué radiologiquement, l'urographie et l'angiographie permettant d'éliminer un lipome rétropéritonéal.

Malheureusement, il est admis que cette radiotransparence tend à disparaître avec les hémorragies ; cela est bien mis en évidence dans un cas de Khilnani (cas n° 4) où les zones radiotransparentes

sont bien plus nettes sur un cliché antérieur que sur le cliché fait lors de l'épisode douloureux, l'anatomie pathologique confirmant la présence d'importantes zones hémorragiques intra-tumorales. Mais il est nécessaire de bien préciser que seules les hémorragies intra-tumorales importantes font disparaître les zones radiotransparentes, puisque dans trois quarts des cas où celles-ci ont été notées, il existait malgré cela des hémorragies intra-tumorales décelables à l'anatomie pathologique.

Enfin les contours rénaux peuvent être flous, le bord externe du psoas peut disparaître et ce signe est aussi fréquemment noté que les deux précédents ; dans les trois quarts des cas où il est signalé une disparition du bord externe du psoas, il existe une hémorragie rétropéritonéale et, quand on sait la fréquence d'une telle occurrence dans les angiomyolipomes, on peut s'étonner de ce que ce signe soit signalé si peu souvent.

En conclusion, nous voudrions citer Michel : « L'étude de l'ombre des reins présente des difficultés extrêmement variables suivant les cas et, bien souvent, lorsque la silhouette rénale n'est pas spontanément et facilement visible, on néglige les gestes techniques parfois très simples (compression large, tomographies...) qui permettraient de la faire apparaître ; c'est là une omission fréquente, parfois lourde de conséquences. »

Cette étude de l'ombre rénale pourra avantageusement être étudiée lors du temps néphrographique de l'urographe intraveineuse.

Urographie intra-veineuse

Au temps néphrographique, il sera souvent plus facile d'étudier la masse tumorale, d'en affirmer le siège rénal et la localisation intratumorale des zones radiotransparentes suivant le rein dans les incidences obliques. Mais l'urographie intraveineuse a, en outre, le mérite de donner une représentation du processus expansif tumoral. Les signes urographiques sont très variables selon les cas, mais peuvent être schématisés.

En premier lieu, l'urographie peut ne donner aucun signe pathologique : ceci a été constaté dans 5 % des cas, mais la tumeur était souvent très petite.

Plus important sans doute mais non plus fréquent (5 % aussi) se trouve être l'augmentation de volume du pôle rénal sans anomalie des cavités pyélo-calicielles et, ce, malgré la grande taille des angiomyolipomes qui était dans 3 cas de 6,5, 12 et 18,5 cm.

Beaucoup plus fréquemment, on retrouve un rein déplacé avec un système pyélo-caliciel intact (15 % des cas); ce déplacement peut se faire dans le sens vertical ou transversal et apprécié alors sur un cliché de face, ou bien encore dans le sens antéro-postérieur et étudié alors sur un cliché de profil (le déplacement se fait alors plus volontiers vers l'avant qu'en arrière où le rein est au contact de la paroi postérieure). Nous l'avons dit, les cavités pyélo-calicielles voient leur niveau de projection modifié, mais gardent une disposition d'ensemble normale et, ce, malgré la taille des angiomyolipomes dans ces observations qui avaient tous plus de 5 cm de diamètre et même dans 4 cas des dimensions très importantes (15 cm dans l'un, 20 cm dans les 3 autres !). Ceci n'est pas pour nous surprendre quand on connaît le siège cortical fréquent des angiomyolipomes et leur développement volontiers périphérique.

Dans tous les autres cas où l'urographie intraveineuse était anormale, il s'agissait de tumeurs faisant plus de 5 cm de diamètre, très souvent même leur taille était très supérieure. La morphologie pyélo-calicielle entre alors dans le cadre du « syndrome tumoral radiologique » avec ses principales déformations :

— La tumeur polaire écarte l'un des grands calices ou les deux calices entre lesquels elle a pris naissance, il y a désorientation calicielle.
— En même temps qu'il écarte les calices, l'angiomyolipome peut entraîner avec lui les calices voisins qui se déforment et s'allongent : c'est l'étirement ou élongation des calices.
— Les empreintes sont formées par l'étalement d'un groupe de petits ou de grands calices s'appliquant sur la convexité tumorale.
— Enfin, en cas d'angiomyolipomes volumineux, peut exister une dilatation d'un ou de deux groupes caliciels.

Ces signes que nous venons de passer en revue n'ont, bien entendu, aucune valeur d'orientation diagnostique (tout au moins dans le sens du diagnostic d'angiomyolipome), si ce n'est qu'ici l'invasion du système collecteur est inhabituelle, ainsi que les déformations bizarres et ceci, joint à la grande taille habituelle des angiomyolipomes isolés, pourrait mettre sur la voie d'une tumeur bénigne.

Dans quelques cas, il n'existe aucune opacification des cavités pyélo-calicielles et force est alors de recourir à la pyélographie.

Une place à part doit être faite à l'urographie intraveineuse des angiomyolipomes compliqués d'une hémorragie péri-rénale. Patel a insisté sur la nécessité de pratiquer cet examen avant toute décision d'intervention, ceci bien entendu si la gravité de l'hémorragie le permet, ayant entre autres mérites celui de s'assurer de la présence d'un rein controlatéral fonctionnel. L'urographie devra être pratiquée

en urgence, de préférence sous perfusion et éventuellement répétée. Cet examen peut montrer des signes variés :

— Les contours rénaux peuvent être flous, estompés dans leur ensemble ou sur une partie seulement de leur étendue.
— Un déplacement global de l'arbre pyélo-caliciel sous l'influence d'un hématome péri-rénal important.
— Des images de compression des voies excrétrices qui pourront varier depuis la dilatation discrète jusqu'aux classiques images en boule suivant l'importance et l'ancienneté de l'hématome.
— En cas d'hématome péri-rénal, l'uretère lombaire est souvent modifié, affectant un trajet trop rectiligne ; il apparaît tendu et de calibre étroit.
— L'urographie intraveineuse a encore le mérite de montrer l'évolution de l'hématome et de son retentissement en cas de décision d'un traitement conservateur.

Pyélographie

Nous n'y insisterons guère. Sa technique est bien connue, ainsi que ses inconvénients. Elle tire ses indications des échecs de l'urographie intraveineuse (rein muet ou non-visibilité d'un groupe caliciel), apportant les mêmes renseignements que celle-ci en ce qui concerne la morphologie pyélo-calicielle, mais nous privant bien entendu du temps néphrographique de l'urographie dont l'intérêt est évident. C'est donc un examen de seconde lignée, d'autant qu'une urographie sous perfusion pourrait souvent, à moindres frais, apporter ces renseignements.

Les autres explorations radiologiques

Nous grouperons dans ce chapitre un certain nombre d'investigations radiologiques complémentaires de l'urographie intraveineuse et dont certaines au moins mériteraient d'avoir des indications plus fréquentes.

A) L'urographie sous perfusion

Rappelons très rapidement sa technique : la drip-infusion consiste à injecter, chez un malade non soumis à la restriction hydrique, une quantité de produit de contraste hydrosoluble tri-iodé d'environ

150 cm^3 chez l'adulte, mélangé à une quantité égale de sérum glucosé à 5 % (ou de sérum physiologique chez le diabétique). La perfusion est faite le plus rapidement possible (grosse aiguille, flacon haut situé, débit maximum), généralement en moins de dix minutes.

L'intérêt de cette méthode est, dans le cas présent, d'obtenir une opacification totale et durable des cavités excrétrices qui sont bien visibles, même dans le cas où lors de l'urographie standard le rein était muet ou mal imprégné (à condition que l'urée sanguine ne dépasse pas 1,20 g, mais les angiomyolipomes isolés ne s'accompagnent pas d'une telle élévation de l'urée); de plus, la drip-infusion fournit une excellente néphrographie qui atteint son maximum un peu avant la fin de l'injection et dure de longues minutes. Cette néphrographie permet d'étudier parfaitement la masse tumorale et en particulier de bien mettre en évidence les signes que nous avons décrits sur le cliché d'abdomen sans préparation. Cette méthode pourra être complétée avec profit, étant donné la longue durée de la néphrographie par la pratique de coupes tomographiques.

B) Les tomographies

Elles permettront en effet, associées à l'urographie sous perfusion, d'étudier de façon très précise la taille et la forme externe du rein comme dans l'observation de Khilnani où elles ont mis en évidence un agiomyolipome du pôle supérieur avec disparition nette du contour externe du rein à ce niveau. De plus, comme le souligne Crosett, les tomographies permettront d'éliminer les superpositions gênantes et ainsi de mettre en évidence la présence de zones radiotransparentes lorsqu'elles existent.

Les néphrotomographies mériteraient sans doute d'être pratiquées beaucoup plus souvent qu'elles ne l'ont été : 5 fois seulement parmi toutes les observations d'angiomyolipomes.

Mais la méthode a des limites qui sont représentées par l'absence ou l'insuffisance de graisse péri-rénale qui, seule, crée une tonalité différente entre le rein et les tissus de voisinage ; « c'est dire que si un cliché standard d'excellente qualité sans aucune superposition intestinale ne permet pas au moins de deviner les contours rénaux, les coupes tomographiques n'ont aucune chance de les montrer » (Michel). Dans ces cas, il est alors possible de faire appel à la technique suivante.

C) Le pneumorétropéritoine

L'insufflation par voie pré-coccygienne d'une quantité moyenne de un litre d'oxygène permet en particulier de bien explorer la forme et la taille des reins par l'accroissement du contraste photographique. De plus, cet examen permet de visualiser la ligne des psoas qui sont bordés en dehors par une ligne claire oblique, en bas et en dehors, rectiligne.

Le pneumorétropéritoine, associé aux tomographies ou à une urographie intraveineuse ou aux deux (Mery), permet une analyse fine susceptible d'apporter de très précieux renseignements. Cet examen mériterait, lui aussi, d'être pratiqué plus fréquemment.

Toutefois, il faut savoir que si l'air passe toujours facilement en avant du feuillet antérieur (ou fascia de Toldt) de l'enveloppe fibreuse, sa diffusion en arrière est plus pénible et ceci conditionne la plus ou moins bonne visibilité du pôle supérieur du rein.

Ainsi les examens radiologiques que nous avons passé en revue permettent-ils de cerner le problème en découvrant une « masse » donnant des déformations régulières du système pyélo-caliciel, souvent de volume important avec quelquefois des signes évocateurs, telles une radiotransparence intratumorale et la non-visibilité du contour rénal à son niveau : dans ces cas, le diagnostic pourrait être suggéré, il l'a été parfois et alors cela l'a été presque toujours sans qu'il soit pratiqué d'étude angiographique qui, actuellement, s'impose comme un examen indispensable devant toute « tumeur rénale » qu'à priori, étant donné l'argument de fréquence, on suspecte toujours être un cancer du rein.

Angiographie

Nous rappellerons que la vascularisation artérielle du rein est fournie le plus souvent par une seule artère rénale, branche collatérale de l'aorte, naissant un peu au-dessous de la mésentérique supérieure, au niveau de la première lombaire. L'artère rénale donne un certain nombre de collatérales dont l'artère surrénale inférieure ou capsulaire inférieure (dans la majorité des cas) et des artérioles pour la capsule adipeuse du rein formant avec des rameaux venus des artères surrénales, génitales, lombaires et même coliques un réseau artériel exorénal. L'artère rénale se termine au contact du bassinet en trois troncs principaux : un tronc primaire postérieur vascularisant la moitié postérieure du pôle supérieur et de la partie moyenne du rein, un tronc primaire antérieur vascularisant la moitié antérieure

du pôle supérieur et de la partie moyenne du rein, et une artère polaire inférieure vascularisant le pôle inférieur ; il existe parfois un quatrième tronc principal, l'artère polaire supérieure et interne, vascularisant une petite partie interne du pôle supérieur (elle peut naître aussi de la surrénale inférieure). Mais le fait important c'est, d'une part qu'il peut exister deux ou trois artères rénales, d'autre part les grosses tumeurs peuvent être vascularisées par de nombreux pédicules artériels : artères lombaires et diaphragmatiques, collatérales de l'aorte, et artères surrénales (la supérieure naissant de la diaphragmatique inférieure et la moyenne venant de l'aorte) comme dans les observations de Huguet. En conséquence, l'angiographie aortique et l'artériographie sélective rénale ne s'opposent pas, que l'aortographie soit effectuée en deuxième intention (artères rénales multiples par exemple), soit plus souvent comme temps préliminaire.

Khilnani et Palmisano rapportent que le premier angiomyolipome étudié par angiographie l'a été par Wagner [156] (aortographie translombaire) en 1945. Depuis, elle a été pratiquée dans 29 angiomyolipomes avec les modalités techniques suivantes :

— 12 aortographies globales ;
— 12 artériographies sélectives rénales ;
— 3 aortographies suivies d'une sélective ;
— 2 angiographies de type non précisé (Meaney et Peisojovich).

La méthode sélective donne des images de netteté et de contraste supérieurs, évite les superpositions gênantes et, de ce fait, elle doit être pratiquée comme méthode de complément.

L'artériographie, dont la valeur dans le diagnostic des masses rénales est exceptionnelle, puisque sur 497 cas de malades explorés par artériographie il y eut dans la série de Meaney [44] seulement 16 faux diagnostics, soit 3 %, paraît bien décevante dans le diagnostic des angiomyolipomes. En effet, si nous mettons à part l'observation d'Allen où l'angiographie est décrite comme normale (c'est une aortographie qui a été pratiquée) et l'observation de Montero-Garcia que nous détaillerons plus loin (dysplasie fibromusculaire des artères rénales), il n'en reste pas moins que sur les 27 autres explorations vasculaires, l'aspect artériographique a été considéré par 19 auteurs comme étant tout à fait superposable à celui d'une tumeur maligne ; dans les 8 autres observations, il s'agissait deux fois d'hématomes périnéphrétiques ; dans 1 cas, il existait deux sortes de vascularisations, l'une tumorale maligne et l'autre différente ; dans 1 cas enfin, l'angiomyolipome était le siège d'un infarcissement massif.

A) Hypervascularisation de type tumoral malin

Nous avons vu que la grande majorité des auteurs ayant publié des observations d'angiomyolipomes étudiés en angiographie, soit par aortographie (Chindavijak, Falkmer, Isfort, Mac Dougall, Seabury, Williams, Lemaître, Becker), soit par artériographie sélective (Choi, Essex dans ses deux cas, Fryjordet, Klapproth, Love, Palmisano, Puigvert et Renggli), on trouvé une néovascularisation tout à fait superposable à celle d'un cancer rénal. Il s'y ajoute deux auteurs, Meaney et Peisojovich, qui, revoyant les faux diagnostics artériographiques, citent chacun un angiomyolipome dont l'aspect artériographique a fait porter le diagnostic de carcinome.

Dans ces cas, les constatations des différents auteurs peuvent ainsi se résumer : au temps artériel, les branches de l'artère rénale et le tronc de celle-ci peuvent être refoulés par la masse tumorale qui est elle-même hypervascularisée par de nombreux vaisseaux sinueux et tirebouchonnés avec des dilatations pseudo-anévrysmales et de multiples petites taches denses et irrégulières formant un réseau d'opacification hétérogène où stagne le produit de contraste ; au temps néphrographique, il existe dans la majorité de ces cas une stagnation de l'opacifiant donnant un aspect inhomogène et tacheté. On le voit, cette description est tout à fait superposable à celle des cancers hypervascularisés. Toutefois, il n'est pas souvent signalé dans ces cas d'hypervascularisation « de type cancer », de retour veineux précoce (s'agit-il d'une omission ou d'une différence possible ?).

De plus, nous signalerons que tout comme en cas de cancer volumineux, la vascularisation artérielle peut provenir en partie d'artères autres que l'artère rénale et ses branches, par exemple d'une artère lombaire (comme dans l'observation de Falkmer).

Faisant la transition avec les autres aspects artériographiques signalés par quelques auteurs, se trouve l'observation de Baert dans laquelle l'angiomyolipome, se développant plutôt vers l'extérieur du rein, recevait sa vascularisation surtout des deuxième et troisième artères lombaires et deux types différents de vascularisation ont été mis en évidence :

— l'une, provenant des artères lombaires, montrait des vaisseaux tumoraux « tout à fait superposables à l'anarchie vasculaire des tumeurs malignes » ;
— tandis que l'autre, venant de l'artère rénale, montrait des artères tortueuses mais fines.

B) Les aspects artériographiques différents

Seshanarayana publie une observation d'angiomyolipome isolé (cas n° 2) dans laquelle l'aortographie montre « une hypervascularisation provenant de l'artère rénale et des artères lombaires, mais sans vaisseaux pathologiques » ; il ne donne malheureusement aucune autre précision, en particulier sur la présence ou non d'une nécrose.

Quant à l'observation de Klapproth (cas n° 1), d'une néphrectomie partielle bilatérale en un temps avec l'existence de chaque côté d'un seul angiomyolipome de volume important dont l'aortographie révèle « l'hypervascularisation avec des vaisseaux tortueux » on ne peut honnêtement pas considérer que l'exploration vasculaire est à l'origine du traitement correct, étant donné que le diagnostic avait été fait par une biopsie pratiquée neuf mois auparavant au cours d'une laparotomie exploratrice.

L'artériographie sélective pratiquée par Mery (alors que l'aortographie était normale) a montré une « zone tumorale vascularisée par de fines artérioles », mais, en conclusion, l'auteur affirme que « les examens radiologiques permettent d'affirmer l'existence d'une tumeur sans apporter plus de précision sur sa nature » et l'intervention (avec un examen histologique extemporané ayant conclu à la probabilité d'une tumeur maligne) se termine en une néphrectomie totale.

Dans l'observation de Poilleux, l'artériographie sélective pratiquée par notre ami Bigot montre une tumeur partiellement vascularisée, cerclée par une branche artérielle d'origine rénale et en partie par une artère capsulaire d'assez gros calibre mais, fait important, il n'existe « aucune anomalie vasculaire ni retour veineux précoce pouvant évoquer un processus malin » ; à l'examen anatomo-pathologique, l'angiomyolipome (qui avait donné un hématome sous-capsulaire) est le siège pour sa plus grande partie d'un infarcissement massif.

Enfin, dans sa deuxième publication, Khilnani [73] signale que dans son cas l'artériographie rénale a montré quelques aspects artériographiques différents de ceux du cancer rénal, pensant même que si de nouveaux cas montraient des aspects semblables, « il pourrait être possible de différencier l'angiomyolipome de l'hypernéphrome ». C'est pourquoi nous donnerons les descriptions artériographiques de cet auteur : l'artère rénale est d'un calibre normal ; le tronc primaire antérieur est très dilaté, refoulé et montre une dilatation anévrysmale ; il joue le rôle d'axe central d'où naissent de multiples vaisseaux tortueux et fins. La dilatation anévrysmale du tronc primaire retient le produit de contraste plus de neuf secondes. Il existe, d'autre part, une opacification prématurée des veines dans la zone tumorale rete-

nant le produit de contraste au-delà du temps de remplissage de la veine rénale et affectant une disposition en spirale ressemblant à ce qu'on voit dans les myomes utérins.

C) L'artériographie dans quelques cas particuliers

L'angiographie rénale apporte (comme dans l'observation de Patel ou l'observation n° 7 de Price) une « aide considérable au diagnostic des hématomes périnéphrétiques » (Rognon) qui sont, nous l'avons vu, si fréquents dans les observations d'angiomyolipomes ; cet examen montre alors différents signes groupés de façon variable suivant les cas : une modification d'orientation du viscère, un déplacement du tronc de l'artère rénale, un écartement d'artères segmentaires, un écartement des artères du cercle exorénal du parenchyme rénal, une flaque inhomogène plus ou moins volumineuse ; enfin, à son stade urographique, l'artériographie peut montrer un écart anormal entre l'uretère sous-pyélique et le pôle inférieur du rein, ou encore le déplacement antérieur de l'uretère sur une vue oblique.

Dans son observation d'angiomyolipome, Montero-Garcia met en évidence par artériographie sélective rénale bilatérale, non seulement sur la partie terminale des artères rénales mais aussi sur leurs branches de division, une série de rétrécissements successifs séparés par des intervalles où les vaisseaux présentent de petites dilatations anévrysmales donnant un aspect en « collier de perles » typique de la dysplasie fibro-musculaire des artères rénales. Les aspects histologiques de cette affection (hypertrophie du tissu musculaire au niveau des rétrécissements et amincissement de la paroi avec rupture de la limitante élastique interne au niveau des dilatations), joints à sa prédominance féminine nette, conduisent l'auteur à soulever l'hypothèse d'une relation entre la dysplasie fibromusculaire et l'angiomyolipome.

Un dernier point peut être signalé : Isfort a pratiqué une étude angiographique sur la pièce de néphrectomie (en précisant bien qu'il était nécessaire pendant l'intervention de ligaturer d'abord les veines rénales), trouvant que les vaisseaux pathologiques, s'ils sont tortueux, sont toujours très réguliers. De plus, il existe des anévrysmes sacciformes et des shunts artério-veineux, mais pas de lacs sanguins contrairement à l'hypernéphrome.

D) L'artériographie dans le diagnostic des angiomyolipomes des phacomatoses

Si l'artériographie apparaît bien décevante dans le diagnostic des angiomyolipomes isolés, ceux associés à la sclérose tubéreuse de Bourneville explorés par angiographie (Udekwu, Fournier, Ramirez) ont montré à quelques auteurs, et en particulier à Kaude et Lemaître à la suite de Viamonte, quelques particularités qui leur paraissent caractéristiques des angiomyolipomes, différents des aspects de l'hypernéphrome.

Les auteurs insistent sur la présence de malformations artérielles retenant le produit opaque sous forme de petites flaques « ressemblant à des anévrysmes » sur les artères interlobaires et interlobulaires. Par endroit, elles paraissent terminer les artères interlobulaires, donnant un aspect en « grappe de raisin » (Viamonte); à la phase néphrographique cependant, l'effet néphrographique superposé peut donner un aspect marbé « qui peut être indifférenciable de celui de l'hypernéphrome » (Viamonte). Enfin, pour Viamonte et Kaude, il n'existe pas de retour veineux précoce ; d'ailleurs, Kaude insiste sur l'absence à l'examen anatomo-pathologique d'anévrysmes artério-veineux (ceci est d'ailleurs souligné aussi par Perou).

Cependant il semble bien qu'en cas d'angiomyolipomes associés aux phacomatoses, leur caractère disséminé et bilatéral soit pour beaucoup dans ce possible diagnostic différentiel avec un carcinome.

E) L'artériographie après injection d'adrénaline

Abrams, le premier, en 1962, a proposé l'utilisation d'un test à l'adrénaline au cours de l'artériographie sélective rénale. Par des études très bien menées (chez le chien), il a montré par artériographie pratiquée soixante secondes après l'injection par le cathéter d'une dose d'adrénaline très importante (variant entre 10 et 50 μg/kg de poids corporel), qu'on obtenait un rétrécissement serré et persistant entre 2 et 4 cm après l'origine aortique. En aval de ce rétrécissement, les branches artérielles, quelquefois visualisées, sont le siège d'une constriction généralisée. L'opacification est retardée dans le temps (6 secondes au lieu de 3 normalement), le temps néphrographique est diminué et plus tardif (9 à 12 secondes après injection contre 1,5), le temps veineux n'est pas visible.

A la suite de ces travaux, l'injection d'adrénaline a pu être mise à profit chez l'homme dans les cas de diagnostic angiographique douteux de cancer : l'injection dans l'artère rénale de 15 μg/kg d'adré-

naline suivie trente secondes plus tard d'une deuxième artériographie sélective, montre que les vaisseaux tumoraux sont insensibles à l'action de l'adrénaline, alors que les autres réagissent par une vasoconstriction tout à fait superposable à celle qu'Abrams a décrite chez le chien. Si généralement cette affirmation est vérifiée, il existe cependant des cas où le test est en défaut : ainsi Rockoff (avec des doses de 10 à 40 μg) obtient la réponse habituelle dans un adénocarcinome à cellules claires du rein, mais le test est en défaut dans un lipome rénal dont les vaisseaux répondent par une vaso-constriction plus faible que celle des vaisseaux normaux avec une dose de 10 μg ; on a signalé aussi une réponse de type tumoral au cours d'un abcès rénal (mais la dose injectée n'est pas indiquée).

Il était donc intéressant d'étudier la réponse de ce test à l'adrénaline en matière d'angiomyolipome : Palmisano, en 1967, étudie le premier, par artériographie sélective pratiquée vingt-cinq secondes après injection intra-artérielle d'adrénaline, la réponse des vaisseaux de l'angiomyolipome : il obtient une vaso-constriction généralisée des vaisseaux du parenchyme rénal normal mais une visualisation non diminuée de la vascularisation de l'angiomyolipome, et conclut à la réponse « de type néoplasique des vaisseaux de l'angiomyolipome ». Cependant il convient de souligner que la dose injectée (1/4 de μg) paraît trop faible pour accepter ses conclusions.

Kaude, quant à lui, étudie l'aspect artériographique d'un angiomyolipome (de sclérose de Bourneville il est vrai) quinze secondes après injection dans l'artère rénale de 6 μg d'adrénaline et obtient des résultats tout à fait différents de ceux de Palmisano, puisque les artères périphériques normales, de même que la plupart des vaisseaux tortueux répondent par une vasoconstriction, mis à part quelques-uns des « pseudo-anévrysmes » auxquels lui-même et Viamonte attachent l'importance que nous venons de voir dans le diagnostic des angiomyolipomes associés aux phacomatoses.

En conséquence, nous pensons qu'il n'est pas possible actuellement de dire que les angiomyolipomes donnent une réponse de type néoplasique lors du test à l'adrénaline ; plus même, étant donné la complète identité histologique des angiomyolipomes, qu'ils soient ou non associés aux phacomatoses, il se pourrait que d'autres expérimentations viennent confirmer les résultats qu'a obtenus Kaude, permettant alors de différencier l'angiomyolipcme d'un cancer rénal. De plus, il apparaît nécessaire d'utiliser une technique standardisée du test à l'adrénaline, en particulier quant à la dose de celle-ci et à l'intervalle entre les deux injections, et de considérer ses résultats en des termes plus quantitatifs avec des réactions intermédiaires entre une vasoconstriction et l'absence de réponse à cette drogue.

Scintigraphie rénale

Nous n'en dirons que quelques mots car, de même qu'elle est assez souvent en défaut dans la différenciation entre un kyste rénal et un cancer, elle n'apporte dans le diagnostic de l'angiomyolipome aucun argument et d'ailleurs elle n'a été que très peu souvent pratiquée (deux fois).

Conclusion de l'étude clinico-radiologique

Les examens radiologiques étant toujours interprétés en fonction du cadre clinique, il est nécessaire de bien préciser dans quel contexte on leur demande de donner une orientation diagnostique : il s'agit le plus souvent, en cas d'angiomyolipome isolé chez une personne aux environs de la cinquantaine, de la découverte à l'occasion de douleurs lombaires d'un gros rein à l'examen clinique ; il n'en faut pas plus, étant donné sa fréquence beaucoup plus grande, pour que soit immédiatement évoqué un cancer rénal. Pourtant quelques signes pourraient quelquefois non pas mettre sur la voie du diagnostic exact, mais éveiller quelques soupçons et permettre d'avoir présent à l'esprit la possibilité d'une tumeur bénigne : fait important, il n'y a pas d'altération de l'état général malgré le volume tumoral souvent important et parfois l'anamnèse découvre un long passé clinique ; de plus, la survenue presque exclusivement féminine des angiomyolipomes est importante à noter, bien que le tiers environ des cancers du rein apparaissent chez la femme.

L'examen radiologique découvre, à l'urographie intraveineuse, une « tumeur rénale » dont certains aspects sont très suggestifs, lorsqu'ils existent : le rein est augmenté de volume mais le siège presque toujours cortical et la composante graisseuse de la tumeur expliquent que le contour rénal ne soit plus visible à ce niveau. De plus, on peut espérer que ce même tissu graisseux permette de découvrir, au sein de la masse tumorale, des plages de radiotransparence quand elles ne sont pas masquées par des superpositions parasites ou obscurcies par une importante hémorragie intratumorale étant donné la vascularisation importante de ces tumeurs.

C'est dans le but d'étudier la vascularisation intra-tumorale que l'on pratique alors une artériographie rénale. Malheureusement, celle-ci a montré jusqu'à présent, dans la presque totalité des cas où la tumeur n'était pas le siège d'une hémorragie massive, une néovascularisation

intratumorale ne permettant pas de différencier l'angiomyolipome du cancer rénal. Mais on peut espérer que la vulgarisation de cet examen, peu pratiqué à ce jour dans les angiomyolipomes, pourra peut-être apporter des arguments en vue du diagnostic différentiel avec une tumeur maligne et il n'est pas certain que le test à l'adrénaline à une dose adéquate ne donne pas une réponse différente de celle du cancer rénal.

DIAGNOSTIC POSITIF ET DIFFERENTIEL

Nous avons vu que la symptomatologie clinique et radiologique des angiomyolipomes était telle qu'il n'est pas étonnant de constater le petit nombre de cas diagnostiqués avant la néphrectomie et l'étude histologique de la pièce. La difficulté du diagnostic nous incite à essayer de saisir quels ont été les arguments qui expliquent ces diagnostics corrects, c'est pourquoi une étude de ces cas nous paraît intéressante.

Les cas de Jensen et de Patel peuvent être rapprochés : l'angiomyolipome s'était compliqué d'hémorragie (intrapéritonéale pour l'un, rétropéritonéale pour l'autre) découverte à la laparotomie exploratrice, les investigations complémentaires ultérieures leur permettent d'approcher le diagnostic (lipome ou kyste dans le cas de Jensen, hémangiome diagostiqué artériographiquement par Patel), mais malheureusement ils effectuent tous deux une néphrectomie totale (qui ne s'explique pas dans l'observation de Jensen).

Puigvert n'explique pas pourquoi il a réalisé dans son cas n° 1 une simple tumorectomie (volumineuse tumeur hilaire mais à développement exorénal), alors que le diagnostic pré-opératoire hésitait entre kyste et tumeur du sinus rénal.

Par contre, Adelman et Riemenschneider ont fait un diagnostic pré-opératoire tout à fait exact, uniquement sur la présence au sein de la tumeur de plages radiotransparentes et du déplacement régulier des groupes caliciels à l'urographie dans le cas de Riemenschneider ; il est à noter que ni l'un ni l'autre n'avaient pratiqué d'angiographie et que, dans l'observation de Riemenschneider, la taille et le siège de l'angiomyolipome expliquent la néphrectomie totale.

Quant à Mac Queeney, Perou (cas n° 2) et Klapproth (cas n° 1), le diagnostic d'angiomyolipome a été affirmé par la biopsie soit en per-opératoire, soit au cours d'une laparotomie exploratrice.

Enfin la longue évolution clinique, hématurie récidivant depuis dix-sept ans chez un homme de vingt-quatre ans, a conduit Klap-

proth (dans son cas n° 3) à un diagnostic pré-opératoire « d'hamartome angiomateux ».

En résumé, il semble donc que les diagnostics exacts peuvent être rapportés à trois ordres de signes :

— la radiotransparence tumorale ;

— la longue évolution clinique ;

— la biopsie enfin.

Le diagnostic différentiel devra se faire essentiellement avec le cancer du rein, mais il se posera différemment en cas d'hémorragie rétro-péritonéale massive.

A) Diagnostic différentiel avec les tumeurs malignes du rein

Reconnaître un angiomyolipome d'un cancer du rein avant l'étude histologique est le problème le plus difficile et aussi le plus important étant donné la sanction thérapeutique différente. Si la clinique pourrait permettre quelquefois de suggérer la possibilité d'une tumeur non maligne — longue évolution clinique sans aucune altération de l'état général —, dans la plupart des cas les examens radiologiques sont pratiqués avec la suspicion d'un cancer du rein ; l'examen sans préparation et l'urographie intraveineuse peuvent montrer l'existence, dans certains cas, de signes particuliers et en premier lieu ceux dus à la forte composante graisseuse de l'angiomyolipome. Mais l'artériographie montre des signes de néovascularisation si proches de ceux d'une tumeur maligne que cet examen ne permet pas actuellement de les différencier ; tout au plus peut-on espérer qu'avec la diffusion actuelle de cette investigation, les observations d'angiomyolipomes étudiés par artériographie sélective seront plus nombreuses qu'elles ne le sont actuellement et qu'ainsi, peut-être, apparaîtront quelques caractères différentiels.

Mais un examen nous paraît particulièrement important, il s'agit de la biopsie : per-cutanée, elle a toutes les chances d'être négative, comme dans l'observation de Falkmer où elle ne ramène que du sang et quelques cellules atypiques ne corrigeant pas le diagnostic de tumeur maligne. Par contre, dans les cas où la radiologie fait suggérer la possibilité même minime d'une tumeur bénigne, la biopsie à l'aiguille pratiquée sous contrôle de la vue par petite incision de lombotomie sous anesthésie générale (méthode introduite en France par Hamburger) pourrait être proposée étant donné le siège cortical fréquent de l'angiomyolipome. De plus, dans tous les cas où une néphrectomie est décidée et étant donné que l'aspect macroscopique

per-opératoire est semblable à celui d'un cancer, la biopsie pourrait permettre un diagnostic correct et, partant, une thérapeutique adaptée. Son importance est soulignée par Mac Queeney qui a pu ainsi redresser son diagnostic pré-opératoire de tumeur maligne et pratiquer une néphrectomie partielle. Selon cet auteur, le risque de dissémination d'une tumeur maligne sera réduit en clampant le pédicule artériel.

Quant au risque d'une éventuelle hémorragie importante lors de la biopsie (cas n° 5 de Khilnani), sa sanction thérapeutique ne serait pas dramatique étant donné le traitement prévu si la biopsie n'avait pas été pratiquée.

B) Les autres diagnostics différentiels

Nous ne ferons que citer, en cas de localisation à droite de l'angiomyolipome, les diagnostics essentiels qui pourront être évoqués, cholécystite et appendicite essentiellement, que les examens cliniques et para-cliniques permettront assez facilement d'éliminer.

L'hémangiome présente à l'angiographie un amas de vaisseaux très dilatés, réguliers, formant une masse dense et il n'y a pas de retour veineux précoce. Par contre, les adénomes sont des tumeurs peu vascularisées : les artères sont fines et disposées principalement à la périphérie où elles forment une arcade tumorale plus ou moins continue. Enfin les kystes rénaux solitaires se présentent à l'artériographie comme des zones avasculaires avec déplacement périphérique des branches artérielles et au temps néphrographique apparaissent sous forme d'une zone lacunaire bien ronde.

Enfin, en cas d'hémorragie massive rétropéritonéale (ou même intrapéritonéale), de très nombreux diagnostics différentiels pourront se poser, parmi lesquels une rupture d'anévrysme de l'aorte abdominale (problème de l'aortographie qui sera faite éventuellement par voie veineuse) ou une rupture spontanée du rein par tumeur (Frumkin, Miller, Clarke), sans oublier que toutes les maladies rénales peuvent se compliquer d'une rupture spontanée du rein (mais, dans ces cas, l'erreur est moins importante puisqu'elle conduit quand même à l'organe responsable).

HISTOGENESE DES ANGIOMYOLIPOMES

Avant d'envisager l'histogénèse des angiomyolipomes, il apparaît utile de faire un rappel de l'embryologie du rein.

Embryologie du rein

Très tôt s'effectue la mise en place des trois feuillets fondamentaux de l'embryon : l'ectoblaste, l'entoblaste et le chordomésoblaste, chacun de ces feuillets ayant une destinée caractéristique. D'une façon générale, l'ectoblaste donnera origine au système nerveux central et périphérique, aux organes des sens, à l'épiderme et à ses dérivés (glandes et phanères). L'entoblaste fournira les éléments épithéliaux du tube digestif, de l'arbre respiratoire et des glandes annexes (foie, pancréas, thyroïde, parathyroïdes, thymus). Quant au chordomésoblaste, l'un de ses constituants donnera la chorde, l'autre, le mésoblaste, étant la matrice d'ébauches variées où on distinguera bientôt les somites et leurs dérivés (appareil squelettique et musculaire), les néphrotomes (ou ébauches de l'appareil excréteur) et la lame latérale qui se creusera d'une grande cavité, le cœlome, où viendront plonger nombre d'organes.

Rappelons que le mésoblaste comprend une partie, ou mésoblaste proprement dit, comprenant les somites (qui donneront la musculature), les néphrotomes (ébauche de l'appareil excréteur) et les éléments fondamentaux de la lame latérale (qui formeront le revêtement de la cavité cœlomique et les organes qui en proviennent, corticosurrénale et glande génitale); l'autre partie forme le mésenchyme qui n'est qu'une forme de mésoblaste, mais dans laquelle les éléments ont tendance à s'isoler les uns des autres, se présentant par suite sous l'apparence de cellules mobiles ou mobilisables et c'est sous cet aspect que vont évoluer les éléments qui constitueront :

— les différentes sortes de tissu conjonctif, c'est-à-dire le tissu conjonctif proprement dit avec ses variétés (tendons, aponévrose, tissu adipeux...), le tissu cartilagineux et le tissu osseux ;
— les endothéliums vasculaires sanguins (et lymphatiques);

— la musculature du cœur, les éléments souches des cellules sanguines et le tissu réticulo-endothélial.

D'une façon générale donc, chaque feuillet est doué d'une spécificité qui n'est cependant pas absolue : ainsi, si le mésenchyme avec ses diverses évolutions conjonctives est de façon prédominante d'origine mésoblastique, cependant des formations mésenchymateuses peuvent être édifiées par des cellules ectoblastiques (ainsi, la crête ganglionnaire donne naissance à des ébauches ganglionnaires mais aussi à des cellules qui prennent le type mésenchymateux, l'ectomésenchyme : ce point a pu être utilisé dans la discussion de l'origine neuro-ectodermique des angiomyolipomes).

Le mésoblaste, après sa mise en place, se différencie en effet rapidement en trois parties : l'une latérale (la lame latérale) se creusant d'une cavité (le cœlome interne), l'autre para-axiale segmentée en une série de petits massifs ou somites, la troisième partie, également segmentée en petits cordons cellulaires ou néphrotomes, étant située entre les deux parties précédentes. La segmentation du mésoblaste progressant dans le sens crânio-caudal, il va se développer de la région antérieure à la région postérieure de l'embryon toute une série de néphrotomes qui vont donner origine au système excréteur ; ces néphrotomes apparaissant et se développant les uns après les autres de la région cervicale à la région sacrée, il en sera de même pour les appareils rénaux qu'ils édifieront :

— les néphrotomes antérieurs donneront le pronéphros (ou rein primordial);
— les néphrotomes dorso-lombaires donneront le mésonéphros (ou rein secondaire);
— les néphrotomes postérieurs donneront le métanéphros (ou rein définitif).

Le pronéphros est formé par sept néphrotomes qui se creusent et se transforment chacun en un tube dont l'extrémité externe se coude et progresse en direction caudale ; ces extrémités, en se rejoignant, se soudent et se transforment en un cordon plein puis creux, le canal de Wolff, qui s'allonge jusqu'à atteindre la région cloacale où il s'ouvre. Une fois ce canal formé, le pronéphros n'évolue plus, ses tubes régressent rapidement. Toutefois, on admet que l'un des premiers néphrotomes conserverait sa connexion première avec la cavité cœlomique donnant naissance à un canal excréteur de la glande génitale, le canal de Müller.

Le mésonéphros se constitue en arrière du pronéphros par la différenciation d'un plus grand nombre de néphrotomes ; il va occuper une grande étendue de la région dorso-lombaire. Les néphrotomes vont se creuser chacun d'un tube dont l'extrémité externe vient

s'ouvrir dans le canal de Wolff ; l'autre extrémité, en se dilatant en ampoule, constitue une chambre glomérulaire qui, au contact d'un capillaire artériel, donnera un glomérule méso-néphrotique. Au deuxième mois, le mésonéphros a atteint son plein développement, l'ensemble de ses tubes, du tissu conjonctif et des vaisseaux formant le corps de Wolff. Celui-ci commence rapidement à régresser, ses tubes sont s'atrophier, en particulier les supérieurs qui disparaissent, tandis que les tubes mésonéphrotiques moyens se transforment en une annexe de la glande génitale (cônes efférents de l'épididyme chez l'homme, organe de Rosenmüller chez la femme). Lors de cette régression, le canal de Wolff perd sa caractéristique de canal urinaire : chez l'homme, il donnera le canal épididymaire, le déférent et le canal éjaculateur, tandis qu'il régresse chez la femme.

Le métanéphros, ou rein définitif, se différencie à partir de la région caudale du cordon néphrogène vers le deuxième mois. Il se développe à partir de deux ébauches :

— l'une représentée par le mésoblaste néphrotomial qui ne subit pas la segmentation habituelle, n'évoluant donc pas en néphrotomes séparés, mais en un massif de cellules mésenchymateuses, le tissu méta-néphrogène ;

— l'autre procède de l'extrémité inférieure du canal de Wolff qui, tout près de son abouchement dans le cloaque, a donné naissance à un diverticule, le diverticule urétéral ; celui-ci apparaît sous forme d'un bourgeon qui s'accroît rapidement, son extrémité libre se dirigeant vers le tissu métanéphrogène qu'elle refoule en s'en coiffant, se bifurquant en deux branches, représentant alors par sa partie simple l'uretère et par sa bifurcation le bassinet. Chaque branche donne ensuite naissance à de nouvelles évaginations, toujours revêtues de tissu métanéphrogène, et qui représentent le système caliciel. De ces évaginations procèdent par ramification toute une série de tubes de premier, deuxième et troisième ordre qui forment progressivement toute l'arborisation excrétrice du rein. Le tissu métanéphrogène, refoulé par le développement de ces ramifications, en coiffe les extrémités terminales et, finalement, il perd son aspect mésenchymateux pour prendre le type épithélial, se transformant en sphérules qui se creusent pour donner chacune un tube sécréteur qui devient sinueux ; l'une de ses extrémités s'ouvrira dans les ramifications terminales d'un canal collecteur, tandis que l'autre, déprimée par la pénétration d'un capillaire artériel, donnera un glomérule. Quant au reste du tissu métanéphrogène qui ne coiffait pas les extrémités des ultimes ramifications du bourgeon urétéral, il recouvre l'ensemble de l'arborisation constituant la couche superficielle ou cortex du rein.

Histogénèse des angiomyolipomes

Dans cette discussion, nous nous appuierons essentiellement sur les récentes publications de Roujeau [128, 129] concernant les angiomyolipomes en nous permettant de lui emprunter de très nombreux points.

A) Les angiomyolipomes ont-ils une origine inflammatoire ?

On peut en effet se demander si ces tumeurs ne sont pas tout simplement des cicatrices d'un processus inflammatoire : « La prolifération vasculaire serait assimilable à l'organisation d'un bourgeon charnu, le tissu adipeux représenterait une métaplasie d'un tissu conjonctif hyperplasique et les fibres musculaires lisses accompagneraient les vaisseaux. » Cependant, s'il est vraisemblable que certains fibromes médullaires et que les fibromes corticaux représentent le stade terminal d'une néphrite interstitielle focale, ces fibromes ne comportent jamais ni fibres musculaires lisses, ni vaisseaux ayant des parois présentant les mêmes altérations que dans l'angiomyolipome, et pratiquement pas de tissu adipeux.

C'est pourquoi l'origine inflammatoire des angiomyolipomes peut être formellement rejetée, d'autant plus que des néoformations identiques sont, comme nous l'avons vu précédemment, fréquemment trouvées dans les phacomatoses.

B) Nature exacte de certaines cellules fusiformes et des tubes épithéliaux

1) La nature de certaines cellules fusiformes :

Si certaines sont indiscutablement des fibres musculaires lisses, d'autres, ne possédant pas de striation aux colorations spécifiques, sont plus difficiles à classer. Aussi, s'appuyant sur le fait que de telles

tumeurs sont fréquemment retrouvées dans la sclérose tubéreuse de Bourneville (et dans les autres phacomatoses), Inglis [65], suivi par quelques auteurs dont Murphy [105], a envisagé l'origine neurofibromateuse de la prolifération : les tumeurs schwanniennes présentent de manière habituelle une composante vasculaire constituée de vaisseaux à paroi épaisse, souvent hyaline, et la présence d'un tissu adipeux abondant peut être expliquée par un phénomène métaplasique.

Mais la majorité des auteurs, et en particulier Tweeddale (qui a étudié très longuement les angiomyolipomes au point de vue histologique), se basant « sur l'absence de réticuline dans certaines régions, sur la présence de granulations P.A.S. + dans le cytoplasme de quelques cellules (ce qui se voit dans les cellules musculaires mais pas dans les cellules de Schwann), sur l'absence pratiquement constante de filets nerveux en dehors de ceux qui ont pu être englobés par la tumeur (Tweeddale), concluent à la nature musculaire de ces cellules fusiformes » (Roujeau).

2) La nature des tubes épithéliaux :

Si certaines des formations glandulaires incluses dans la tumeur proviennent de tubes rénaux préexistants, d'autres, « qui paraissent se différencier à partir des éléments cellulaires de la tumeur, ont été décrits par Riopelle, et leur existence, si elle ouvre des horizons nouveaux pour l'histogénèse de l'hypernéphrome vrai, ne peut que difficilement être utilisée pour expliquer la genèse des angiomyolipomes » (Roujeau).

C) L'angiomyolipome, affection tumorale acquise ?

L'origine acquise a été défendue devant des tumeurs simples (angiomes, myomes) et des tumeurs complexes. Dans ce cas, il s'agirait d'un mésenchymome bénin (Lucke et Schlumberger), tandis que la prolifération musculaire lisse se développerait à partir des fibres normales de la capsule, du bassinet et surtout des vaisseaux.

Mais des arguments permettent de « réfuter cette hypothèse : en premier lieu, certains myomes purs sont séparés à la fois de la capsule et du bassinet ; en second lieu, dans certaines tumeurs complexes de petite taille, les fibres musculaires lisses sont séparées des vaisseaux ; enfin et surtout, une partie importante de ces tumeurs, histologiquement superposables aux autres, se rencontrent au cours d'affections héréditaires et sont donc indiscutablement congénitales » (Roujeau).

D) L'origine congénitale des angiomyolipomes

Parmi les affections d'origine congénitale, il faut faire une place à part à l'hamartome.

1) L'HAMARTOME : nous avons déjà vu que selon la définition qu'en a donnée Albrecht, « l'hamartome correspond à un mélange anormal de tissus normaux de l'organe dans lequel il survient, mélange comportant des anomalies de quantité, d'organisation, de maturation ».

Mais cette définition s'est altérée et a perdu de sa rigueur, de nombreux auteurs donnant au cadre des hamartomes des limites différentes.

Ainsi, si l'on s'en tient à la définition d'Albrecht, il n'est pas possible de faire entrer l'angiomyolipome dans le cadre des hamartomes, le tissu musculaire n'étant pas un constituant « normal » du rein. Mais Perou et Gray [110], qui dans leurs considérations très détaillées sur les hamartomes essaient d'en clarifier le concept, donnent au terme « normal » un sens très élargi, écrivant : « Les composants normaux du rein sont les tubes, les glomérules, le tissu conjonctif, les vaisseaux, tous d'origine mésodermique. Mais ces composants peuvent devenir anormaux et contenir des foyers de cellules embryonnaires ou pluripotentes, d'où peuvent naître des cellules conjonctives immatures ayant la possibilité de se différencier en tissu adipeux, fibres musculaires lisses, vaisseaux. Si ces cellules embryonnaires représentent des vestiges de tissu mésodermique, on peut s'attendre à une différenciation en éléments mésenchymateux et épithéliaux. » Perou et Gray arrivent à la conclusion que « les angiomyolipomes sont bien des hamartomes, à condition que le terme « normal » s'appliquant aux constituants soit pris dans un sens embryologique et non histologique ».

Mais alors « on ne voit guère le progrès que représente la théorie de l'hamartome par rapport à celle des diverses inclusions embryonnaires » (Roujeau).

2) Les INCLUSIONS EMBRYONNAIRES : elles ont été diversement envisagées et Colvin [27] en rappelle quelques-unes :

— inclusion du mésoderme indifférencié dans le cordon néphrogène (Wilms, Cohnheim);
— défaut de séparation entre le néphrotome, le myotome et le sclérotome (Herzog et Lewis);
— Wilson pense que la capsule rénale est fréquemment le siège d'inclusions mésonéphrotiques ; dans les stades précoces du développement de la capsule, les tubes mésonéphrotiques en voie de

dégénérescence sont en contact étroit avec les fibres du tissu conjonctif embryonnaire qui entre dans la formation de la capsule. En conséquence, l'inclusion de vestiges et tubules de Wolff dans le cortex rénal est pour cet auteur très aisément expliquée ;

— à partir d'éléments du blastème rénal lui-même (Weigert, Muus); pour Dean et Pack, étant donné le degré de différenciation très variable des composants cellulaires des tumeurs rénales embryonnaires et le nombre de tissus présents, il est évident qu'elles prennent origine à différents stades de développement de l'embryon. Suivant le moment où va se produire le « débauchage, la tumeur sera plus ou moins différenciée dans le sens rénal. En particulier, si la tumeur prend naissance avant que le blastème soit différencié, elle sera pluri-tissulaire et contiendra du muscle » (Dean et Pack).

« Cette dernière opinion paraît la plus intéressante, en ce sens qu'elle rejoint celle qui prévaut quant à l'histogénèse des tumeurs de Wilms dans lesquelles on peut retrouver tous les éléments qui constituent les angiomyolipomes » (Roujeau). D'ailleurs, en 1948, Fuchsman et Angrist n'écrivaient-ils pas : « Les angiomyolipomes, adénomyomes, fibromyolipomes peuvent à proprement parler être considérés comme des formes différenciées de tumeurs de Wilms ». Ainsi allons-nous être amenés à étudier les rapports des angiomyolipomes avec quelques autres tumeurs rénales.

En conclusion, il semble donc que l'on puisse admettre :

— l'origine congénitale des angiomyolipomes ;
— leur développement à partir d'éléments non encore différenciés du blastème néphrogène ; nous pensons que peut-être des études embryologiques pourraient apporter une explication à deux caractères importants des angiomyolipomes, à savoir leur très importante affinité pour le sexe féminin et leur siège très fréquemment cortical ;
— leurs rapports avec les tumeurs de Wilms dont Liban [85] a envisagé l'origine à partir de foyers de tissu néphrogénique embryonnaire.

Rapports des angiomyolipomes avec d'autres types de tumeurs rénales

Trois problèmes méritent d'être étudiés :

— les rapports de l'angiomyolipome avec la tumeur de Wilms ;
— la tumeur de Riopelle ;
— les sarcomes du rein et leurs rapports éventuels avec les angiomyolipomes.

A) Rapports de l'angiomyolipome avec l'adénosarcome ou tumeur de Wilms

Microscopiquement, comme le précise Gérard-Marchant, la tumeur de Wilms est essentiellement formée de deux constituants, tantôt franchement épithéliaux, tantôt sarcomateux, soit indifférenciés, soit différenciés :

— Les aspects sarcomateux indifférenciés sont constitués par des plages mal limitées de petites cellules fusiformes ou arrondies, à noyau de même forme, hyperchromatique avec de nombreuses mitoses.

— Les aspects différenciés : le plus souvent apparaît, au sein de la tumeur, une différenciation dans le sens épithélial et sarcomateux. Les cellules deviennent cubiques, à noyau toujours hyperchromatique, se disposant en boyaux au sein desquels se creuse une lumière : les tubules ainsi formés comportent une à deux assises de cellules ; certains tubes sont kystiques, d'autres réalisent des pseudo-glomérules.

Mais le fait intéressant c'est que, « à côté de ce contingent épithélial, la tumeur de Wilms présente divers tissus à des phases de maturation variable : ce sont des fibres musculaires lisses souvent bien différenciées et des éléments musculaires striés sous forme soit de volumineuses cellules plasmodiales éosinophiles dans lesquelles on met en évidence des myofibrilles, soit des fibres individualisées avec une double striation intra-cytoplasmique. « Il peut exister, en outre, du tissu adipeux » (Roujeau).

B) La tumeur de Riopelle

Décrite pour la première fois par Riopelle, c'est une néoformation associant d'une part un hypernéphrome vrai, d'autre part soit un angiomyolipome, soit un sarcome ou même les deux.

1) L'HYPERNÉPHROME VRAI : il est caractérisé microscopiquement par le caractère « endocrinoïde » pur ou prédominant avec des travées épithéliales anastomosées et séparées les unes des autres par un stroma riche en capillaires.

Les cellules sont des éléments polygonaux, le plus souvent d'assez grande taille avec un cytoplasme abondant ; ces cellules contiennent en grande partie du glycogène et parfois des lipides ; les mitoses et monstruosités nucléaires sont rares.

Son histogénèse a été très controversée : son origine surrénalienne puis à partir du tissu rénal adulte (et plus particulièrement des tubes de Bellini) ont été rejetées par Riopelle ; son incorporation au groupe des néoformations dysembryoplasiques et son origine à partir d'éléments immatures vestiges du blastème métanéphrogène est envisagée par Riopelle et Tedeschi s'appuyant sur un certain nombre d'éléments positifs :

— En premier lieu, la fréquente association de l'hypernéphrome vrai soit avec un angiomyolipome, soit avec un sarcome, alors que ces tumeurs sont rares, conduit naturellement à envisager une origine commune plutôt qu'une simple coïncidence.

— En deuxième lieu, dans quelques observations d'angiomyolipomes, il existe des éléments cellulaires de type épithélial constitués, comme nous l'avons déjà vu en étudiant l'anatomie pathologique des angiomyolipomes, de cellules polygonales à cytoplasme abondant ayant en général une disposition trabéculaire en cordons séparés par des capillaires, le tout revêtant un aspect endocrinoïde ; ces éléments rappellent par leur agencement et leur structure propre ceux des hypernéphromes vrais.

— Le dernier argument est tiré de la carcinogénèse expérimentale par Riopelle et Jasmin qui, sous l'action de la diméthylnitrosamine, provoquent chez le rat l'apparition de tumeurs rénales, tantôt épithéliales, tantôt mésenchymateuses, présentant alors des rapports étroits avec les angiomyolipomes : cette différenciation mésenchymateuse se fait surtout sous forme de fibres musculaires lisses comportant des myofibrilles ; il s'agit d'une « différenciation tumorale à partir des éléments immatures, puisque l'on trouve entre eux toutes les transitions et non, comme on pourrait à priori le supposer, d'une métaplasie musculaire du stroma conjonctif de la tumeur épithéliale » (Roujeau).

2) La COMPOSANTE SARCOMATEUSE tranche nettement sur l'hypernéphrome vrai ; il s'agit soit d'un sarcome fibroblastique (4 cas parmi les 12 observations publiées par Riopelle), soit d'un léiomyosarcome (Tedeschi, Blum cas n° 2) ou d'un rhabdomyosarcome.

3) Les RAPPORTS ENTRE LES COMPOSANTES ÉPITHÉLIALE ET SARCOMATEUSE :

Le plus souvent, l'hypernéphrome vrai a un volume moindre que le sarcome et il n'est pas rare même qu'il ne soit représenté que par quelques îlots épithéliaux.

Mais le point capital, c'est l'absence de formes cytologiques de transition entre les deux composantes.

4) Quant à l'ANGIOMYOLIPOME, il n'a aucune particularité.

5) L'EXTENSION DE LA TUMEUR DE RIOPELLE : localement, elle est principalement le fait du sarcome, de même qu'à distance où celui-ci est le principal facteur de malignité, métastasant à distance.

C) Les sarcomes « adultes » du rein associés à un angiomyolipome

Deux ordres de faits peuvent être séparés : tantôt on trouve un sarcome associé à un ou plusieurs angiomyolipomes situés en d'autres points du parenchyme rénal, tantôt il s'agit de tumeurs uniques dont la partie sarcomateuse paraît s'être développée à partir d'un des constituants de l'angiomyolipome, mais sans aucune évidence péremptoire, pour Klapproth, Essex et Mac Queeney, qu'ils ont pris origine au niveau de l'angiomyolipome. « Cette distinction, sûrement valable sur le plan morphologique, l'est peut-être aussi sur le plan théorique et histologique. » (Roujeau.)

Sur le plan pratique, si certains cas sont indiscutablement malins mais avec une origine difficile à préciser, d'autres sont des angiomyolipomes, mais la malignité peut ne pas être évidente : ce dernier point sera repris très en détail dans le prochain chapitre traitant du potentiel évolutif des angiomyolipomes.

Par contre, sur le plan théorique, il est évident que « la fréquence d'une association entre deux types tumoraux aussi rares que les sarcomes et les angiomyolipomes doit conduire à envisager une origine commune pour tous les sarcomes du rein, qu'ils soient isolés ou non, qu'ils soient simples ou complexes : l'origine dysembryoplasique explique les associations rencontrées » (Roujeau).

Ainsi les angiomyolipomes font-ils partie du groupe des tumeurs dysembryoplasiques qui comprennent en outre : les tumeurs de Wilms, les sarcomes et les hypernéphromes vrais (Roujeau).

LE POTENTIEL EVOLUTIF DES ANGIOMYOLIPOMES

Sur le plan de leur potentiel évolutif, deux points méritent d'être étudiés :

— d'une part leur croissance ;

— d'autre part et surtout le problème de leur « potentiel malin » et en particulier des formes sarcomateuses.

A) La croissance des angiomyolipomes

Sans accepter les conceptions d'Albrecht pour qui les hamartomes en général « ne grossissent pas après que l'organe qui en est le siège ait cessé de grossir », conceptions d'ailleurs critiquées par Perou, il nous paraît raisonnable d'affirmer que leur croissance est lente. A l'appui de cette affirmation, nous tirerons de l'étude des cas recensés quelques exemples très suggestifs tout en faisant remarquer que, bien évidemment, le début de la symptomatologie clinique est postérieur au début de l'évolution anatomique ; ainsi quelques exemples (qui sont résumés dans nos tableaux des cas) sont frappants :

— Le cas n° 3 de Weill-Bousson d'une femme se plaignant depuis près de dix ans de douleurs lombaires avec hématuries transitoires et chez qui l'intervention découvre un angiomyolipome de 6 cm de diamètre.

— Le cas n° 2 de Puigvert : douleur et hématurie macroscopique récidivant depuis treize ans, et la tumeur ne mesure que 7 cm environ dans son grand axe.

Deux cas sont encore plus intéressants à ce point de vue :

— Le cas de Mac Queeney avec des douleurs intermittentes depuis douze ans, la biopsie per-opératoire conduisant à une simple tumorectomie, l'angiomyolipome n'ayant que 2 cm de diamètre.

— L'observation n° 3 de Klapproth d'hématuries récidivant depuis dix-sept ans qui conduisent au diagnostic correct pré-opératoire et

à une néphrectomie partielle, l'étude de la pièce opératoire découvrant un angiomyolipome n'ayant que 1 cm de diamètre.

Cette étude nous permet donc de conclure à la lente croissance de ces tumeurs. De plus, un point nous semble devoir être souligné : la croissance paraît être accélérée par la grossesse. Ainsi l'observation de Tweeddale nous apprend que lors de trois grossesses successives, la malade a présenté pendant le travail des douleurs violentes du flanc avec un diagnostic d'hémorragie rétropéritonéale. Ces faits sont à rapprocher du cas de Viamonte (angiomyolipome associé à une sclérose de Bourneville) : la malade avait noté, cinq ans auparavant, la présence de « masses abdominales bilatérales qui grossissaient lentement, excepté durant chaque grossesse où elles avaient un accroissement franchement accéléré et sans régression après la délivrance ».

B) Les angiomyolipomes ont-ils un « potentiel malin » ?

C'est sans aucun doute le point le plus important et aussi le plus intéressant de l'étude du potentiel évolutif des angiomyolipomes. Celui-ci est en effet très diversement apprécié : ne devenant jamais malins pour les uns (Adelman), ayant des équivalents malins pour d'autres, ou bien bénins mais possédant un potentiel malin bien que « les métastases à partir des angiomyolipomes soient extrêmement rares » (Eikner). Qu'en est-il au juste ? La seule façon d'essayer d'y apporter une réponse est à notre avis d'étudier très en détail les observations publiées sous le nom d'angiomyoliposarcomes, afin de comprendre quels ont été les critères retenus pour le diagnostic de malignité. Allen et Berg sont d'accord pour considérer que c'est le tissu musculaire lisse qui est le plus apte à être l'élément malin de la tumeur. Après avoir rappelé ce que nous avons déjà dit en étudiant l'anatomie pathologique des angiomyolipomes, à savoir en premier lieu qu'un hyperchromatisme, un certain nombre de mitoses et un pléiomorphisme modéré ne sont pas pour la plupart des auteurs un signe de malignité, en second lieu que les angiomyolipomes sont assez souvent multiples (l'un des foyers étant alors souvent plus grand que les autres), nous allons maintenant revoir en détail les cas d'angiomyoliposarcomes.

Bulkley étiquette son cas comme un « lipoléiomyosarcome » sur la présence d'un pléiomorphisme cellulaire et musculaire, et de nombreuses mitoses au sein de la tumeur composée d'une grosse et de multiples petites « secondaires à la plus importante », cette tumeur envahissant en un point le tissu fibro-adipeux périnéphrétique. Cependant Bukley considère que « le cas qui ressemble le plus étroitement

au sien est celui de Hulse qui cependant était bénin à l'examen microscopique » et conclut que « si des métastases à distance se développent, il n'y aura aucun doute qu'il s'agissait d'une forme maligne du point de vue clinique aussi bien que du point de vue anatomopathologique, sinon on pourra se demander si la tumeur était un angiomyolipome avec évolution cellulaire maligne ou un mésenchymome malin guéri ». Ce cas est d'ailleurs repris par Price dans son rapport de 30 cas d'angiomyolipomes bénins.

Edelman publie ses deux observations sous le nom de lipomyosarcomes. Dans son cas n° 1, le diagnostic de « sarcome » est fait sur le caractère « infiltrant de la tumeur » (la capsule étant hémorragique). Dans son deuxième cas, il y a « une infiltration de la capsule et de la graisse péri-rénale » (cependant « la capsule rénale s'enlève facilement » et la graisse périrénale est « infiltrée par une hémorragie »). D'ailleurs, après néphrectomie comme seule thérapeutique, Khilani nous donne l'évolution post-opératoire, les malades vont bien dix-neuf ans et quatorze ans plus tard (avec une évolution clinique pré-opératoire ayant duré respectivement deux et treize ans), les lames sont revues et les cas incorporés dans la publication de 6 angiomyolipomes par ce même auteur.

Dans l'observation de Frumkin (cas n° 2), il n'y a « pas d'invasion du système collecteur ni de mitoses » et le diagnostic de sarcome paraît avoir été porté sur le caractère proliférant des cellules musculaires entourant les parois des vaisseaux.

Hartveit publie son cas n° 4 comme étant un « angiomyolipome avec des plages angiomyoliposarcomateuses ». Son diagnostic de malignité est basé sur l'infiltration de la capsule, « l'envahissement de la veine rénale » (sans plus de détail, mais nous rappelons que la tumeur mesurait 20 × 10 × 10 cm), la présence de « quelques noyaux atypiques et de quelques mitoses », et enfin sur la présence au niveau du rein controlatéral de quelques plages ressemblant à la tumeur et que l'auteur interprète comme des « métastases de l'angiomyoliposarcome » (qui par ailleurs n'a donné aucune autre métastase décelable à l'autopsie).

Par opposition, Perou rapporte son cas n° 2 comme étant un angiomyolipome bénin malgré un hyperchromatisme et un pléiomorphisme modérés et malgré l'infiltration par la tumeur des parois de la branche supérieure de la veine rénale qui était rompue en un point, ceci « paraissant être la conséquence de l'infiltration tumorale » et causant une importante hémorragie rétro-péritonéale.

Par contre Puigvert, dans son cas n° 2 avec une symptomatologie clinique durant depuis treize ans, influencé sans doute par la constatation per-opératoire d'une adénopathie péri-aortique, ne pra-

tique pas une simple tumorectomie comme dans son cas n° 1, mais une néphrectomie totale, et publie son cas sous le diagnostic d'angiomyolipome malin, alors que, comme il le dit lui-même : il n'y a « pas de propagation néoplasique dans les vaisseaux du hile » (malgré la très grande taille et le siège hilaire de la tumeur), « le parenchyme rénal n'est pas infiltré », le ganglion n'est « le siège que d'une hyperplasie réticulaire », le seul point positif étant la présence de « quelques noyaux polymorphes et hyperchromatiques » !

Quant au cas de Williams [164] de « liposarcome de faible malignité », selon l'auteur le diagnostic en est fait sur la rupture de la capsule rénale, mais ce diagnostic est critiqué par Khilnani, et nous avons noté que Williams rapproche son cas d'autres observations publiées, parmi lesquelles on peut relever certaines survies de six et douze ans (celle-ci après néphrectomie simple) et même vingt-deux ans sans signe de récidive (avec radiothérapie post-néphrectomie). D'ailleurs, Williams reprend les cas de « liposarcomes » d'Edelman que nous avons déjà vus.

Le cas de Renggli, « d'évolution sarcomateuse » sans aucune précision histologique, semble avoir été diagnostiqué sur la présence de cellules immatures musculaires.

En résumé donc, ces diagnostics d'angiomyoliposarcomes sont portés sur des signes qui, nous l'avons rappelé au début de ce chapitre, sont des faits banaux dans les angiomyolipomes. Comme le souligne Perou, malgré la présence fréquente de cellules immatures, ce ne sont pas des tumeurs malignes et, comme y insiste Price, les vaisseaux sanguins sont une partie intégrante de l'angiomyolipome et il y a une si intense association entre les vaisseaux et le tissu musculaire qu'il est bien difficile de démontrer une invasion. Bien entendu, nous n'insisterons pas sur la présence de prétendues « métastases controlatérales », mais nous rappellerons ce que nous avons écrit au chapitre de l'anatomie pathologique à propos du développement extra-rénal assez fréquent de ces tumeurs (25 % des cas de Farrow) qui, lorsqu'elles sont volumineuses, peuvent rompre la capsule rénale et s'étendre dans la graisse périrénale. Bien entendu, nous n'entendons pas par là nier l'existence de liposarcomes authentiques, mais souligner l'extrême difficulté qui existe à porter un diagnostic histologique d'angiomyoliposarcome et il nous suffira d'apporter quatre exemples :

— Perou, dans son cas n° 3 qu'il rapporte comme étant un angiomyolipome, souligne que parmi « les pathologistes compétents qui ont examiné les lames, quelques-uns ont fait le diagnostic d'angiomyoliposarcome ».

— Klapproth (cas n° 4), nous apprend que le diagnostic premier fut « liposarcome bien différencié » et que, en revoyant les premières coupes histologiques et en en étudiant d'autres, il a abouti au « diagnostic pathologique correct d'angiomyolipome ».

— Dans les 3 cas de Keshin, le diagnostic initial d'angioliposarcome a été rectifié après nouvelle étude des lames pour le diagnostic d'angiomyolipome (avec des survies de dix-sept, neuf et sept ans).

— Enfin, sur les 29 cas personnels d'angiomyolipomes de Price (non compris celui de Bulkley), les diagnostics initiaux étaient 11 fois « sarcomes » (3 fibrosarcomes, 3 liposarcomes, 4 mésenchymomes malins, 1 rhabdomyosarcome) et 3 fois « bénins ou malins », soit donc 14 (soit près de la moitié) de diagnostics incorrects.

Le cas sans doute le plus important du point de vue de la « malignité » des angiomyolipomes est le cas de Berg. A ce sujet, il est nécessaire de bien l'étudier, puisque certains auteurs ont même prétendu que « l'angiomyoliposarcome » de ce cas avait donné des métastases : cela est faux. Il s'agit d'une femme décédée d'un carcinome bronchique ayant métastasé en de nombreux organes (les quatre cinquièmes du foie, la rate, toutes les vertèbres dorso-lombaires, de nombreuses côtes, de très nombreux ganglions non seulement médiastinaux mais abdominaux, axillaires, cervicaux). A l'autopsie, on découvre en outre une tumeur rénale de 5 × 4 × 4 cm, un « angiolipomyosarcome » dont l'intérêt, en ce qui nous concerne tout au moins, n'est pas d'être le siège d'une métastase du carcinome bronchique, mais d'être un angiomyolipome dont certains aspects font porter le diagnostic d'angiomyoliposarcome : les cellules musculaires apparaissent immatures, se présentant sous forme de « cellules atypiques » et surtout il existe « une invasion des veines, visible au moins en huit endroits, par tous les composants de la tumeur, surtout les cellules musculaires ». Mais Perou souligne que son cas n° 2 (détaillé un peu plus haut), « comme celui de Berg, semblait montrer une invasion des vaisseaux sanguins, mais que l'illustration présentée par Berg est loin d'être convaincante ».

Enfin, Price a étudié les suites post-néphrectomies de 30 angiomyolipomes (y compris le cas de Bulkley) sur des périodes allant de neuf mois à onze ans ; sur les 24 malades ainsi suivis :

— 21 sont en bonne santé ;
— 3 sont décédés (dix mois, neuf ans et dix ans après, mais de maladie coronarienne).

Par opposition, De Weerd [159], étudiant les suites de 28 liposarcomes (parmi 43 tumeurs rétropéritonéales lipomateuses), nous

apprend que 22 sont décédés dans les cinq ans (3 dans les suites immédiates et 19 moins de cinq ans après l'intervention), alors que 17 des 24 malades suivis par Price sont en bonne santé plus de cinq ans après, 6 n'ont pas été suivis jusqu'à ce délai et 1 est décédé d'infarctus.

En conclusion nous voulons, en accord avec Perou, Khilnani et Price, insister sur la bénignité des angiomyolipomes.

TRAITEMENT

Celui-ci doit être envisagé selon deux optiques différentes : le traitement de l'angiomyolipome et celui de ses complications hémorragiques.

A) Traitement des angiomyolipomes isolés

« Le sacrifice inutile d'un rein pour une tumeur bénigne est une catastrophe chirurgicale d'une grande importance pour le malade » (Mac Queeney). De fait, il paraîtrait bien exagéré de conseiller la néphrectomie totale, à condition bien sûr que le diagnostic d'angiomyolipome ait été porté. Bien au contraire, ce que nous avons vu à propos de la bénignité de cette tumeur pousse à être le plus conservateur possible dans la thérapeutique des angiomyolipomes. Il paraît bien que la néphrectomie partielle trouve ici une de ses meilleures indications ; elle a été rarement pratiquée : 2 fois par Klapproth (une fois unilatérale et une fois bilatérale), Mac Queeney et Puigvert ayant quant à eux réalisé une simple tumorectomie. En fait, tout devrait être mis en œuvre pour rendre ce traitement idéal plus fréquent et nous pensons surtout à la biopsie per-opératoire.

De plus, il ne faut pas oublier la possibilité, rare il est vrai, d'une bilatéralité de l'affection et ceci joint à sa bénignité fait fortement conseiller par Le Brun de pratiquer une chirurgie rénale conservatrice.

B) En cas d'hémorragie rétropéritonéale

Le problème est tout différent et, en fait, la thérapeutique est ici fonction de la gravité de l'hémorragie. Mais devant un hématome rétropéritonéal, Patel insiste sur la nécessité de différer la néphrec-

tomie pour trois raisons : en premier lieu, parce que l'hématome peut relever d'autres étiologies que rénale ; en second lieu, parce que même dans le cadre de l'étiologie rénale de l'hématome, celui-ci peut relever d'une néphrite chronique, d'une lithiase avec hydronéphrose, d'un rein polykystique et la néphrectomie serait alors illogique, pouvant cependant se défendre devant une hémorragie cataclysmique ; enfin, en dernier lieu, il est important de ne pas faire une néphrectomie sans s'assurer de la présence d'un rein controlatéral fonctionnel.

L'évolution de l'hématome sera jugée par un bilan radiologique complet comprenant une urographie intraveineuse et une angiographie ou mieux une artériographie sélective.

OBSERVATIONS RAPPORTEES

En complément aux cas que nous avons colligés, nous rapporterons 10 observations d'angiomyolipomes, parmi lesquelles 8 n'ont pas été publiées, les 2 autres l'ont déjà été et sont colligées parmi nos 201 cas : l'observation n° 6 (colligée sous le numéro 71 dans notre tableau des cas) et l'observation n° 8 (sous le numéro 82).

• OBS. N° 1 : Monsieur Der..., 69 ans

Hospitalisation pour un syndrome abdominal subaigu avec : douleurs récentes du flanc gauche, continues, sourdes, cédant aux antispasmodiques. Petite pyrexie. Hématurie (ces douleurs lombaires se complètent bientôt d'un tableau de subocclusion qui fait pratiquer un lavement baryté). Celui-ci montre une compression extrinsèque du côlon descendant. Dans les jours suivants, une anémie se fait jour, en même temps qu'apparaît une tuméfaction du flanc gauche donnant le contact lombaire. L'urographie pratiquée alors révèle un syndrome tumoral rénal gauche polaire inférieur. L'artériographie révèle une tumeur polaire inférieure hypervascularisée. Le diagnostic pré-opératoire porté est alors celui de cancer du rein. Le malade subit une néphrectomie et c'est seulement l'histologie qui permet de préciser le diagnostic : formation tumorale polaire inférieure de 12 cm de diamètre. A la coupe, cette tumeur est assez bien limitée et est remaniée par des phénomènes nécrotico-hémorragiques. L'histologie confirme la nécrose pratiquement totale de la tumeur et, en périphérie, il existe des proliférations angio-fibro-musculaires mal limitées. Il s'agit donc manifestement d'un angiomyolipome avec hémorragie infra-tumorale.

• OBS. N- 2[1] : Madame F..., 25 ans

En février 1965, la malade vient consulter pour des brûlures mictionnelles avec urines claires et pour des douleurs lombaires postérieures évoluant depuis quatre ans. L'urographie intraveineuse montre un syndrome tumoral du rein droit, avec calices refoulés en haut et en dedans. L'examen

(1) Due à l'obligeance du Professeur Michel.

clinique est strictement normal. Une aortographie globale est pratiquée alors ; elle montre à droite des branches artérielles refoulées à la partie externe du rein, irriguant une masse peu vascularisée, débordant les contours du rein en bas et en dehors, en même temps que l'on note une petite soufflure des contours externes du rein au-dessus de cette masse. La malade subit alors une néphrectomie pour des lésions tumorales à foyers multiples ; l'examen anatomo-pathologique conclut à un liposarcome multifocal du rein droit. Les suites opératoires sont simples et la malade subit une radiothérapie complémentaire, bien que la lésion soit peu radio-sensible et la récidive inéluctable. La malade est revue en 1966, 1967 et 1971 et va bien. On peut donc conclure qu'il ne s'agissait pas au départ d'un liposarcome, mais très vraisemblablement d'un angiomyolipome dont nous avons vu la difficulté de lecture des coupes histologiques.

- **OBS. N° 3** [2] **:** Monsieur Gur..., 38 ans

Ce malade est admis en urgence pour une hématurie massive entraînant la découverte d'une masse lombaire droite. L'importance de l'hématurie, son caractère persistant obligent à une néphrectomie en urgence. Le diagnostic opératoire est cancer du rein droit. L'histologie révèle qu'il s'agit en fait d'un angiomyolipome. Dans les suites, ce malade subit une urographie intraveineuse qui montre un rein gauche d'aspect normal. Néanmoins, l'on pratique une angiographie : aortographie globale, puis sélective rénale gauche. Il existe de multiples malformations vasculaires : artères irrégulières, de type angiomateux, avec des plages d'hypervascularisation multiples (*cliché n° 1*). La parenchymographie est hétérogène, en particulier au pôle supérieur (*cliché n° 2*). Il s'agit manifestement de lésions comparables à celles du rein opposé et qui ne se manifestaient en rien sur l'urographie.

- **OBS. N° 4** [3] : Madame Car..., 37 ans

Cette malade consulte pour une crise douloureuse du flanc gauche à type de colique néphrétique mais, fait particulier, résistant aux thérapeutiques habituelles pendant huit jours. Elles cessent sans émission de calcul.

L'urographie intraveineuse montre sur le cliché sans préparation l'existence d'un rein gauche bosselé à sa partie interne. Après l'injection de produit opaque, il existe un syndrome tumoral polaire supérieur.

L'angiographie globale puis sélective montre une néovascularisation anarchique de type tumoral malin au niveau d'une grosse masse de 10 cm de long environ, de siège polaire supéro-interne (*cliché n° 3*). Le diagnostic porté est celui de cancer du rein.

---

(2) Due à l'obligeance du Professeur Chérigié et du Docteur Bigot.

(3) Due à l'obligeance du Professeur Michel.

Une irradiation pré-opératoire est pratiquée (850 rads).

L'intervention consiste en une néphrectomie gauche. Cette tumeur occupe la partie moyenne du rein, gagne le bassinet et les calices, et franchit la capsule rénale, envahissant le tissu cellulo-adipeux périrénal. Les limites de cette tumeur sont dans l'espace périrénal extrêmement imprécises. L'histologie affirme l'angiomyolipome rénal volumineux.

• OBS. N° 5[4] : Madame Gall..., 66 ans

Cette malade est hospitalisée pour un œdème des membres inférieurs, bilatéral, mou, prenant le godet. L'urographie intraveineuse fait suspecter un éventuel syndrome tumoral rénal gauche (*cliché n° 7*). L'angiographie globale puis sélective montre une hypervascularisation du pôle supérieur du rein gauche avec un aspect anarchique des artères (*cliché n° 4*) et l'apparition de flaques au temps parenchymateux (*cliché n° 5*). Le diagnostic pré-opératoire porté est celui de cancer du rein.

L'intervention consiste en une néphrectomie gauche. L'histologie affirme l'angiomyolipome, bien limité, à développement intrarénal et exorénal sous-capsulaire (*cliché n° 6*).

• OBS. N° 6[5] : Madame Ghe..., 40 ans

Elle est hospitalisée pour exploration d'une hypertension artérielle chez une diabétique. L'urographie intraveineuse montre au niveau du rein gauche un refoulement de la partie initiale de l'uretère en dehors par une masse siégeant dans la région hilaire, claire et de limites imprécises en dedans. Une angiographie globale puis sélective montre une masse tumorale hilaire, peu vasculaire, seuls quelques rameaux artériels viennent de la branche inférieure de bifurcation de l'artère rénale supérieure. Il n'y a aucun signe de malignité évident. Des néphrotomographies associées à un rétropneumopéritoine vont permettre de très bien préciser cette masse hilaire (*cliché n° 8*). L'intervention consistera en une néphrectomie, car l'examen extemporané avait montré des signes de malignité. Il s'agissait d'une petite tumeur ovoïde, de 6 cm sur 4 cm environ, siégeant à la partie postéro-inférieure du rein, juste en dessous du pédicule rénal. L'examen de la pièce montre, en outre, une deuxième petite tumeur, beaucoup plus petite que la précédente, de la taille d'une cerise, faisant saillie à la face antérieure du rein. L'examen histologique affirme l'angiomyolipome rénal, plurifocal.

Après une chute transitoire de la tension artérielle, celle-ci semble revenue aux chiffres initiaux un an après.

---

(4) Due à l'obligeance du Professeur Chalut et du Docteur Goldlust.

(5) Due à l'obligeance du Docteur Helenon.

- **OBS. N° 7**[6] : Madame Mag..., 68 ans

Cette femme consulte pour une colique néphrétique gauche avec une hématurie. L'urographie va montrer un syndrome tumoral polaire inférieur gauche. L'artériographie globale puis sélective gauche montre une tumeur polaire inférieure, hypervascularisée avec des plages de transparence différente. Le diagnostic porté est celui de cancer. Une néphrectomie gauche est pratiquée. A l'ouverture de la pièce, il existe une tumeur centrale avec un prolongement exorénal inférieur. L'histologie conclut à un angiomyolipome très remanié par des phénomènes de liposclérose. Il n'existe aucun signe histologique de malignité.

- **OBS. N° 8**[7] : Madame Mar..., 48 ans

Cette malade est hospitalisée pour des douleurs abdomino-lombaires gauches, faisant évoquer une colique néphrétique. L'urographie intraveineuse ne montre pas de lithiase, mais une dilatation pyélo-calicielle gauche avec refoulement en dehors de la partie initiale de l'uretère (empreinte arciforme de court rayon). L'aortographie globale puis sélective montre la présence d'une masse à la partie inféro-interne du rein gauche le refoulant en dehors. L'artériographie sélective montre une vascularisation partielle par les branches de l'artère rénale et par une branche capsulaire. Il n'existe aucune anomalie vasculaire, ni retour veineux précoce pouvant faire évoquer un processus malin. Néphrectomie pour un hématome encapsulé, circulaire, développé au pôle inférieur du rein gauche. L'histologie montre l'existence d'une petite tumeur de 3 cm de diamètre, blanchâtre, corticale, avec en regard d'elle un gros hématome sous-capsulaire.

Il s'agit d'un angiomyolipome rénal.

- **OBS. N° 9**[8] : Madame Ric..., 52 ans

Elle est hospitalisée pour des douleurs brutales de la fosse iliaque gauche avec vomissements et malaise général. La palpation fait découvrir une masse dont il est difficile de préciser la nature rénale ou splénique. L'urographie intraveineuse montre un syndrome tumoral polaire inférieur gauche confirmé par l'artériographie sélective (*clichés nos 9* et *10*). Une néphrectomie gauche est pratiquée devant la présence d'une masse polaire inférieure de la grosseur d'un melon, due à la présence d'un gros hématome périrénal sous-capsulaire. L'histologie affirme l'angiomyolipome remanié par des phénomènes hémorragiques en périphérie.

---

(6) Due à l'obligeance du Professeur May et du Docteur Benozio.
(7) Due à l'obligeance du Professeur Chérigé et du Docteur Bigot.
(8) Due à l'obligeance du Professeur May et du Docteur Benozio.

- **OBS. N° 10**[9] **:** Madame Sid..., 50 ans

Malade hypertendue et angineuse, présentant depuis trois jours des douleurs épigastriques irradiant vers l'épaule. L'urographie montre la présence d'un syndrome tumoral polaire supérieur droit. L'angiographie globale puis sélective confirme l'existence d'une masse mal cernée, présentant une vascularisation très riche, mais sans caractère évident de malignité. Une néphrectomie droite est pratiquée. L'histologie montre une formation tumorale de 4 cm développée au contact du calice supérieur qui est comprimé. Il existe, au sein de la tumeur, des phénomènes hémorragiques. Il s'agit d'un angiomyolipome typique.

Commentaires

Nos 10 observations ont des données concordantes avec celles de la littérature. En effet, nous avons 8 femmes pour 2 hommes. Au point de vue de l'âge, nous avons 4 cas entre quarante et soixante ans, et 9 cas entre trente et soixante-dix ans. Les circonstances de découverte sont du type habituel : les douleurs dans 6 cas, une hématurie dans 3 cas, avec 1 cas discutable, puisque l'hémorragie s'est produite sous pindione, 3 fois il existait une masse lombaire. Enfin, dans 3 cas, il existait chez ces malades une hypertension : il faut noter que chez 2 malades, l'urographie, qui révéla les anomalies données par l'angiomyolipome, fut demandée du fait de l'hypertension. Cette hypertension semble être une association pathologique et non point la conséquence de l'angiomyolipome : la néphrectomie n'a pas, en effet, modifié l'évolution de cette maladie.

En ce qui concerne l'anatomie pathologique, 3 de nos observations sont particulièrement intéressantes, venant confirmer l'étude de la littérature : le cas n° 2 dont l'aspect histologique a fait croire à un liposarcome, est en complet accord avec ce que nous avons vu des formes malignes des angiomyolipomes. Quant aux cas n°s 4 et 7, ils confirment que l'extension, en dehors de la capsule rénale, n'est pas un signe de malignité.

Sur les clichés d'abdomen sans préparation, nous n'avons observé pour notre part dans aucun de nos cas la présence de plages radiotransparentes. Peut-être que certains clichés sont de qualité moyenne et qu'en l'absence de tomographies ces plages ont pu nous échapper. Mais surtout la présence d'hémorragies intratumorales, qui sont fréquemment la cause de la symptomatologie clinique, entraînent, comme l'a prouvé Khilnani, la disparition de ces plages.

---

(9) Due à l'obligeance du Professeur May et du Docteur Benozio.

A l'urographie intraveineuse, nous avons observé dans 2 de nos cas un refoulement du rein en dehors avec une image d'empreinte sur l'uretère peu après sa naissance sans modification des cavités pyélo-calicielles. Par contre, dans tous les autres cas, et comme cela est habituel, nous avons observé un syndrome tumoral sans particularité.

Mais nous voulons insister sur l'apport de l'angiographie : ainsi, dans 1 cas (n° 3), l'urographie était normale, alors que l'artériographie sélective met en évidence des malformations vasculaires caractéristiques.

Surtout, l'intérêt de l'artériographie sélective doit être mise en exergue : sur les 9 angiographies pratiquées, dans 4 cas, les lésions étaient décelables sur l'aortographie globale de façon certaine, dans 2 cas, on suspectait au niveau d'un rein des anomalies qu'il était impossible de bien étudier par aortographie globale seule. Enfin, dans 3 cas, seule l'artériographie sélective a permis la mise en évidence de lésions invisibles sur l'aortographie globale.

FORMES ANGIOMATEUSES

• OBS. N° 3

Artériographie sélective rénale gauche, temps artériel (*cliché n° 1*) et temps tardif (*cliché n° 2*).

Il existe trois lésions :

— l'une polaire supéro-interne, assez volumineuse, à développement partiellement exorénal ;

— les deux autres, dont l'une est polaire inféro-interne et l'autre sous-corticale externe à l'union 2/3 supérieur - 1/3 inférieur, ne déforment pas les contours du rein.

Au niveau de ces trois lésions, il existe des vaisseaux de type angiomateux typique avec persistance du produit de contraste au temps tardif.

• OBS. N° 5

U.I.V. (*cliché n° 7*) : suspicion d'un syndrome tumoral polaire supérieur gauche.

Artériographie sélective (*clichés n°s 4* et *5*) : il existe au pôle supérieur une hypervascularisation de type angiomateux bien visible uniquement sur la sélective avec l'apparition de flaques au temps parenchymateux.

L'injection de la pièce (*cliché n° 6*) montre que l'angiomyolipome déborde les limites du rein et confirme le caractère angiomateux.

FORMES TUMORALES

• OBS. N° 4

L'aortographie (*cliché n° 3*) montre une volumineuse formation tumorale siégeant au niveau du pôle supéro-interne du rein gauche, dépassant les limites du rein, sans que les artères lombaires soient modifiées. La vascularisation tumorale est anarchique, de type tumoral malin.

• OBS. N° 9

L'artériographie sélective (*clichés n°s 9* et *10*) montre une énorme masse expansive polaire inférieure avec une vascularisation très riche d'aspect néoplasique : les vaisseaux sont tortueux, pelotonnés, avec une stagnation du produit de contraste au temps tardif. Bien qu'il n'existe pas d'anarchie véritable, le diagnostic porté fut cependant « cancer du rein ».

A PART :

• OBS. N° 6

L'U.I.V., associée au rétropneumopéritoine avec coupes tomographiques (*cliché n° 8*), montre une masse hilaire sans caractères particuliers, refoulant le rein et l'uretère en dehors et qui paraît, sur ce plan de coupe, indépendante du rein.

CLICHE 1

CLICHE 2

CLICHE 3

CLICHE 4

CLICHE 5

CLICHE 6

CLICHE 7

CLICHE 8

CLICHE 9

CLICHE 10

CONCLUSION

Les angiomyolipomes sont caractérisés anatomiquement par l'association en proportion variable de trois tissus : vasculaire, musculaire lisse et adipeux.

S'ils sont souvent associés à la sclérose tubéreuse de Bourneville et plus généralement aux phacomatoses, le nombre d'observations d'angiomyolipomes en tant qu'entité isolée est restreint, puisque nous n'avons pu en colliger que 201 dans la littérature mondiale.

Décrites sous des noms très divers, ces tumeurs ont été souvent désignées sous le nom d'hamartomes, mais cette dénomination englobe toute une série de tumeurs dont celle qui nous intéresse doit être distinguée et le terme d'angiomyolipome paraît bien choisi puisque basé sur son aspect histologique.

Tumeur rare certes, mais certainement moins qu'il n'y paraît, car un certain nombre d'entre elles restent asymptomatiques, ne pouvant dans ces conditions être découvertes que par un examen anatomique systématique.

Les angiomyolipomes sont beaucoup plus fréquents chez la femme, puisque les 9/10e des cas sont observés chez elle. Ils sont découverts le plus souvent chez l'adulte aux environs de la cinquantaine, la moitié des cas étant compris dans la tranche d'âge entre 40 et 60 ans.

Par opposition à ceux de la sclérose de Bourneville qui sont plus volontiers petits, multiples et bilatéraux, et associés à des kystes, les angiomyolipomes isolés sont pratiquement toujours unilatéraux et presque toujours uniques. Dans la très grande majorité des cas, ils sont corticaux, ce qui explique qu'ils ne donnent des signes cliniques que lorsqu'ils sont d'assez grande taille.

Leur symptomatologie clinique est essentiellement constituée par des douleurs lombaires provoquées par des hémorragies intratumorales ; ces douleurs amènent alors à la découverte d'un gros rein. De plus, les angiomyolipomes donnent souvent, du fait de leur hyper-

vascularisation, des hémorragies extra-rénales : celles-ci se voient dans près de la moitié des cas. Les hématuries sont plus rares (1/3 des cas environ), mais, étant donné le siège cortical des angiomyolipomes, c'est un symptôme tardif. Par contre, on ne retrouve pas les signes d'altération de l'état général habituels aux tumeurs malignes.

L'examen radiologique peut, dès le cliché sans préparation de l'urographie, déceler des images très évocatrices qui s'expliquent facilement étant donné la forte composante graisseuse habituelle de ces tumeurs : à l'intérieur de la masse tumorale existent des plages de radiotransparence et, lorsque l'angiomyolipome est cortical, ce qui est la règle, il existe une disparition à ce niveau du contour rénal qui peut être mis en évidence par l'urographie associée aux tomographies.

Malheureusement, une hémorragie intratumorale importante entraîne la disparition de ces signes dont la mise en évidence exige de plus des clichés parfaits et une bonne préparation de la malade. Les déformations pyélo-calicielles sont celles des masses intrarénales avec cependant un aspect moins désorienté qu'en cas de cancer rénal dont la beaucoup plus grande fréquence fait envisager en premier le diagnostic.

Malheureusement, l'angiographie des angiomyolipomes, qui seront au mieux étudiés par artériographie sélective, a été pratiquée assez rarement et actuellement ne permet pas de les diagnostiquer d'un cancer rénal.

Pourtant leur évolution lente et leur bénignité mériteraient qu'on puisse les différencier ; en effet, si quelques cas ont été publiés comme présentant une évolution sarcomateuse, c'est presque toujours en raison d'une immaturité tissulaire, en particulier musculaire, ou d'une extension en dehors de la capsule rénale, mais ces critères ne sont pas admis en matière d'angiomyolipome comme étant des critères de malignité.

D'ailleurs, aucune métastase n'a été publiée et les suites souvent fort longues sont là pour attester de leur bénignité.

En conséquence, leur traitement idéal paraît être la néphrectomie partielle, à condition bien entendu que le diagnostic ait pu être fait. Dans ces cas privilégiés où une évolution longue et des signes radiologiques évocateurs étaient présents suggérant le diagnostic, c'est ce traitement qui a été mis en œuvre.

Le mérite de la radiologie pourrait être, dans les cas où ces signes sont présents, de jeter le trouble dans l'esprit du chirurgien, exigeant ainsi une biopsie avant de pratiquer une néphrectomie totale devant cette tumeur bénigne que l'aspect macroscopique ne permet pas non plus de différencier d'un cancer rénal.

Vu, le Doyen :
J. LOYGUE

Vu, le Président de Thèse :
J. CHALUT

Vu et Permis d'imprimer,
le Recteur de l'Académie de Paris :
R. MALLET

BIBLIOGRAPHIE

ARTICLES ANALYSES

1. Aboulker (P.) et Roujeau (J.). — Le rein des phacomatoses : les localisations rénales de la sclérose tubéreuse de Bourneville. (*J. Urol. Néphrol.*, juillet-août 1964, **70**, 7-8, pp. 584-587.)

2. Aboulker (P.), Roujeau (J.) et Nébut (Mme M.). — Mésenchymome rétro-péritonéal. (*Arch. Anat. Path.*, décembre 1963, **11**, 4, pp. 257-259, bibliogr.)

3. Abrams (H.L.), Boijsen (E.) et Borgstrom (K.E.). — Effect of epinephrine on the renal circulation : angiographie observations. (*Radiology*, décembre 1962 **79**, 6, pp. 911-922, bibliogr.)

4. Adelman (B.P.). — Angiomyolipoma of the kidney. (*Am. J. Roentgenol.*, octobre 1965, **95**, 2, pp. 403-405, bibliogr.)

5. Allen (T.D.) et Risk (W.). — Renal angiomyolipoma. (*J. of Urol.*, septembre 1965, **94**, 3, pp. 203-207, bibliogr.)

6. Anderson (D.) et Tannen (R.L.). — Tuberous sclerosis and chronic renal failure : potential confusion with polycystic kidney disease. (*Am. J. Med.*, juillet 1969, **47**, 4, pp. 163-168, bibliogr.)

7. Anderson (L.), Boijsen (E.) et Henrikson (H.). — Les hémangiomes et les autres tumeurs vasculaires du rein comme causes d'hématuries. (*Der Urologe*, mai-juin 1967, **6**, 3, pp. 119-126, bibliogr.)

8. Auerbach (S.), Lewis (H.Y.) et Mac Donald (J.R.). — Recurrent polypoid hamartoma and epithelial cell nests in the ureter and renal pelvis of an adolescent. (*J. of Urol.*, mai 1966, **95**, pp. 691-696, bibliogr.)

9. Auvert (J.). — Tumeurs rares du rein. (*Gazette Médicale de France*, 25 mai 1959, **66**, 10, pp. 873-875, bibliogr.)

10. Baert (A.L.). — Selective renal arteriography in renal tumors : II. Benign tumors and cysts. (*J. Belge Radiol.*, mai-juin 1970, **53**, 3, pp. 175-195, bibliogr.)

11. Balice (A.), Pomidori (A.) et Antonini (E.). — L'artériographie dans le diagnostic différentiel des néoformations du parenchyme rénal. (*Rass. Int. Clin. Ter.*, 1968, **48**, 19, pp. 1179-1186 ; — Analysé *Excerpta*, novembre 1969, n° 4075.)

12. Battke (H.). — Deux formes inhabituelles d'un hamartome rénal kystique. (*Zschr. Urol.*, décembre 1960, **53**, 12, pp. 705-710, bibliogr.)

13. Beck (R.E.) et Case Hammond (R.). — Renal and osseous manifestation of tuberous sclerosis : case report. (*J. of Urol.*, avril 1957, **77**, 4, pp. 578-582, bibliogr.)

14. Becker (J.A.), Fleming (R.), Kanter (I.) et Melicow (M.). — Misleading appearances in renal angiography. (*Radiology*, avril 1967, **88**, 4, pp. 691-700, bibliogr.)

15. Berg (J.W.). — Angiolipomyosarcoma of kidney (malignant hamartoma - tous angiolipomyoma) in a case with solitary metastasis from bronchogenic carcinoma. (*Cancer*, juillet-août 1955, **8**, 4, pp. 759-763, bibliogr.)

16. Blackwell (J.B.), Saunders (J.M.) et Vaughan (B.F.). — Renal hamartoma. (*Aust. New Zeal. J. Surg.*, novembre 1964, **34**, 2, pp. 128-131, bibliogr.)

17. Blum (E.) et Fruhling (L.). — Deux observations anatomo-cliniques de sarcomes léiomyoblastiques du rein. (*J. Urol. Nephrol.*, 1951, **57**, 1-2, pp. 46-52.)

18. Brody (H.) et Lipshutz (H.). — Concomitant intrarenal and pararenal angiomyolipomas. (*J. of Urol.*, décembre 1955, **74**, 6, pp. 741-746, bibliogr.)

19. Bruno (M.S.) et Ober (W.B.). — Pain and a mass in the left upper quadrant of the abdomen. (*New York State J. Med.*, mars 1963, **63**, 5, pp. 707-712, bibliogr.)

20. Bulkley (G.J.) et Drinker (H.R.). — Malignant mesenchymoma of the kidney : case report. (*J. of Urol.*, avril 1957, **77**, 4, pp. 583-588, bibliogr.)

21. Burkholder (G.V.), Beach (P.D.) et Hall (R.). — Fetal renal hamartoma. (*J. of Urol.*, août 1970, **104**, 2, pp. 330-336, bibliogr.)

22. Chamblin (W.D.) et Marine (W.C.). — Massive retroperitoneal hemorrhage complicating pregnancy : case report. (*Am. J. Obst. and Gynec.*, septembre 1956, **72**, 3, pp. 680-682, bibliogr.)

23. Chindavijak (K.) et Lutz (S.). — Renal angiomyolipoma with associated hypertension. (*Grace Hosp. Bull.*, janvier 1969, **47**, 1, pp. 34-40, bibliogr.)

24. Choi (K.C.), Kim (Y.W.) et Kim (Y.I.). — Renal angiomyolipoma : a case report. (*Acta Chir. Scand.*, 1967, **133**, 3, pp. 249-251, bibliogr.)

25. Clarke (H.). — Spontaneous rupture of the kidney pelvis. (*Brit. J. Urol.*, juin 1955, **27**, 2, jpp. 162-164, bibliogr.)

26. Cohen (S.G.) et Pearlman (C.K.). — Spontaneous rupture of the kidney in pregnancy. (*J. of Urol.*, octobre 1968, **100**, pp. 365-369, bibliogr.)

27. Colvin (S.H. Jr). — Certain capsular and subcapsular mixed tumors of the kidney herein called « capsuloma ». (*J. of Urol.*, décembre 1942, **48**, 6, pp. 585-600, bibliogr.)

28. Cottrel (T.L.C.) et Heckel (N.J.). — Renal hamartoma. (*J. of Ped.*, août 1954, **45**, 2, pp. 206-209, bibliogr.)

29. Crosett (A.D. Jr). — Roentgenographie findings in the renal lesions of tuberous sclerosis. (*Am. J. Roentgenol.*, novembre 1966, **98**, 3, pp. 739-743, bibliogr.)

30. D'Amico (G.), Marullo (U.), Minissale (F.) et Cuzzocrea (D.). — A propos de l'angiomyolipome rénal : contribution clinique et revue de la littérature. (*Terapia*, juillet-août 1968, **53**, 392, pp. 123-137, bibliogr.)

31. De La Pena (A.), Uson (A.C.) et Oliveros (M.). — Benign renal angiomyolipoma. (*Am. J. Surg.*, octobre 1958, **96**, 4, pp. 590-595, bibliogr.)

32. Edelman (L.). — Lipomyosarcoma of kidney, report of two cases. (*J. Mt Sinaï Hosp.*, mars-avril 1951, **17**, 6, pp. 659-670, bibliogr.)

33. Eikner (W.C.). — Renal hamartoma. (*New York State J. Med.*, 15 novembre 1957, **57**, 22, pp. 3675-3680, bibliogr.)

34. Erdmann (T.) et Pfeifer (K.). — Un cas de modification rare par tumeur bénigne du rein (rapport clinique et anatomo-pathologique d'une péripyélite plastique et d'un hémangiomyolipome du rein). (*Zschr. Urol.*, septembre 1967, **60**, 9, pp. 639-645, bibliogr.)

35. Essex (W.B.). — Renal angiolipomata. (*J. Path. Bact.*, 1966, **91**, 1, pp. 81-84, bibliogr.)

36. Falkmer (S.), Junghagen (P.), Rais (O.) et Saltzman (G.F.). — Hamartoma (lipoangiomyoma) of the kidney. (*Acta Radiol. Diagnosis*, septembre 1968, **7**, 5, pp. 417-424, bibliogr.)

37. Farrow (G.M.), Harrison (E.G. Jr), Utz (D.C.) et Jones (D.R.). — Renal angiomyolipoma : a clinicopathologic study of 32 cases. (*Cancer*, septembre 1968, **22**, 3, pp. 564-570, bibliogr.)

38. Finegold (M.J.). — Collecting tubule hamartoma : another form of renal dysplasia. (*Arch. Path.*, juillet 1970, **90**, 1, pp. 31-34, bibliogr.)

39. Firstater (M.), Ferraris (L.V.) et Galarraga (J.M.). — Hamartoblastome renal : 2 cas. (*Rev. Argent. Urol.*, juillet-décembre 1958, 27, **7**, 12, pp. 425-438, bibliogr.)

40. Fish (G.W.) et Mac Laughlin (W.L.). — Liposarcoma of kidney : report of a case presenting an unusual syndrome. (*J. of Urol.*, janvier 1946, **55**, 1, pp. 28-35, bibliogr.)

41. Folin (J.). — Angiography in renal tumors : value in diagnosis and differential diagnosis as a complement to conventionnal methods. (*Acta Radiol.*, 1967, supplément n° 267.)

42. Foster (D.G.). — Large benign renal tumors : a review of the literature and report of a case in childhood. (*J. of Urol.*, septembre 1956, **76**, 3, pp. 231-243, bibliogr.)

43. Fournier (A.), Pauli (A.), Cécile (J.P.), Desorgher (G.), Saout (J.), Cousin (J.) et Bayart (M.). — Angiomyolipome rénal révélé par une hématurie profuse au cours d'une sclérose tubéreuse de Bourneville. (*Pédiatrie*, janvier-février 1969, **24**, 1, pp. 79-85, bibliogr.)

44. Fournier (A.), Pauli (A.), Cécile (J.P.), Cousin (J.) et Bayart (M.). — Angiomyolipome rénal révélé par une hématurie profuse au cours d'une phacomatose. (*J. Radiol. Electrol.*, octobre 1969, **50**, 10, pp. 712-713.)

45. Frumkin (J.) et Meigher (S.). — Spontaneous rupture of kidney tumors. (*Ann. of Surg.*, août 1953, **138**, 2, pp. 275-278, bibliogr.)

46. Fryjordet (A. Jr). — Renal angiolipoma. (*Scand. J. Urol. Nephrol.*, 1969, **3**, 1, pp. 69-71, bibliogr.)

47. Fuchs (W.A.) et Graf (H.). — Le diagnostic angiographique des tumeurs rares de la corticalité du rein. (*Radiol. Clin. Biol.*, 1968, **37**, 2, pp. 79-88, bibliogr.)

48. Fuchsman (J.J.) et Angrist (A.). — Benign renal tumors. (*J. of Urol.*, 1948, **59**, pp. 167-173, bibliogr.)

49. Garcia (A.E.), Casal (J.), Singer (E.D.) et Monserrat (J.M.). — Hamartome du rein. (*Rev. Argent. Urol.*, juin-août 1969, **38**, 6, 8, pp. 69-85, bibliogr.)

50. Gilbert (E.C.), Edson (M.) et Urschel (W.P.). — Tuberous sclerosis. Part I : Tuberous sclerosis associated with bilateral renal hamartomas ; report of a case. (*Med. Ann. District of Columbia*, juin 1966, **35**, 6, pp. 322-324, bibliogr.)

51. Golji (H.). — Tuberous sclerosis and renal neoplasms. (*J. of Urol.*, juin 1961, **85**, 6, pp. 919-923, bibliogr.)

52. Grove (S.S.). — Rare renal hamartomas. (*South Afr. J. Lab. Clin. Med.*, septembre 1962, **8**, 3, pp. 99-106, bibliogr.)

53. Grupper (Ch.). — Sclérose tubéreuse de Bourneville avec localisations rénales et osseuses. (*Bull. Soc. Dermat. Syphil.*, janvier-mars 1962, **69**, 1, pp. 64-68, bibliogr.)

54. Hajdu (S.I.) et Foote (F.W. Jr). — Angiomyolipoma of the kidney : report of 27 cases and review of the literature. (*J. of Urol.*, octobre 1969, **102**, 4, pp. 396-401, bibliogr.)

55. Hamburger (R.J.), Clark (J.E.), Moran (J.J.), Cohn (H.E.) et Wilkerson (J.L.). — Symptomatic benign renal mesenchymoma : a case necessitating bilateral nephrectomy. (*Arch. Intern. Med.*, juillet 1967, **120**, 1, pp. 78-80, bibliogr.)

56. Harduin (J.P.). — Angioléimyome du rein. (*Prensa Med. Argent.*, 2 septembre 1960, **47**, 36, pp. 2447-2450, bibliogr.)

57. Hartveit (F.) et Halleraker (B.). — A report of three angiolipomyomata and one angiolipomyosarcoma. (*Acta Path. Microbiol. Scand.*, 1960, **49**, 3, pp. 329-336, bibliogr.)

58. Heckel (N.J.) et Penick (G.D.). — A mixed tumor of the kidney, lipomyohemangioma. (*J. of Urol.*, avril 1948, **59**, 4, pp. 572-576.)

59. Hegemann (G.) et Schmitz (W.). — Kidney tumors in tuberous sclerosis. (*Urol. Int.*, 1967, **22**, 5, pp. 406-413, bibliogr.)

60. Herman (L.). — Massive spontaneous hemorrhage into and around parenchymal lesions of the kidney. (*J. of Urol.*, avril 1948, **59**, 4, pp. 544-552, bibliogr.)

61. Hertel (E.). — Contribution à l'étude des hamartomes du rein. (*Zbl. Chir.*, 1955, **80**, 43, pp. 1752-1757, bibliogr.)

62. Hickey (B.B.), Evans (C.J.), Sharp (M.E.) et Ashley (D.J.B.). — Renal and pulmonary tuberose sclerosis : the relationship of the renal lesion to haemangiopericytoma. (*Brit. J. of Surg.*, janvier 1962, **49**, 216, pp. 396-400, bibliogr.)

63. Huguet (J.F.), Jouve (P.), Denizer (D.), Tronconi et Pancrazi. — Tumeurs du rein à symptomatologie inhabituelle. (*J. Radiol. Electrol.*, juin-juillet 1968, **49**, 6-7, pp. 522-524.)

64. Hulse (C.A.) et Palik (E.E.). — Renal hamartoma. (*J. of Urol.*, octobre 1951, **66**, 4, pp. 506-515, bibliogr.)

65. Inglis (K.). — The nature and origine of smooth muscle-like neoplastic tissu in renal tumors of the tuberous sclerosis complex. (*Cancer*, mai-juin 1960, **13**, 3, pp. 602-611, bibliogr.)

66. Isfort (A.) et Rinsche (K.G.). — Hamartome du rein en angiographie avec une organo-angiographie post-opératoire. (*Fortschr. Geb. Röntgenstr.*, février 1970, **112**, 2, pp. 231-237, bibliogr.)

67. Jensen (A.) et Petersen (E.A.). — Renal hamartom diagnosticeret *in vivo*. (*Norkisk Medicin*, 1er septembre 1960, **64**, 35, pp. 1099-1101, bibliogr.)

68. Jochimsen (P.R.), Braunstein (P.M.) et Najarian (J.S.). — Renal allotransplantation for bilateral renal tumors. (*J.A.M.A.*, 1er décembre 1969, **210**, 9, pp. 1721-1724, bibliogr.)

69. Karpas (C.M.) et Blackman (N.). — Adenocarcinoma arising in a hamartoma (adenolipomyoma) of the bronchus associated with multiple benign tumors. (*Am. J. of Clin. Path.*, octobre 1967, **48**, 4, pp. 383-388, bibliogr.)

70. Kaude (J.) et Chang (T.T.). — Angiography in evaluation of tuberous sclerosis complex. (*Der Radiologe*, mars 1970, **10**, 3, p. 105-107, bibliogr.)

71. Kay (S.), Pratt (C.B.) et Salzberg (A.M.). — Hamartoma (leiomyomatous type) of the kidney. (*Cancer*, décembre 1966, **19**, 12, pp. 1825-1832, bibliogr.)

72. Keshin (J.G.). — Three cases of renal hamartoma : two cases presenting with spontaneous rupture and massive retroperitoneal hemorrhage. (*J. of Urol.*, octobre 1965, **94**, 4, pp. 336-341, bibliogr.)

73. Khilnani (M.T.), Abrams (R.M.) et Beranbaum (E.R.). — Angiographic features of hamartoma of the kidney : a case report. (*Radiology*, mai 1968, **90**, 5, pp. 999-1000, bibliogr.)

74. Khilnani (M.T.) et Wolf (B.S.). — Hamartolipoma of the kidney : clinical and roentgen features. (*Am. J. Roentgenol.*, novembre 1961, **86**, 5, pp. 830-841, bibliogr.)

75. Kiser (D.M.), Mac Gannon (P.T.) et Sinclair (A.B. Jr). — Massive retroperitoneal hemorrhage from spontaneous rupture of hamartoma of the kidney in pregnancy. (*Am. J. Obst. Gynec.*, 15 février 1964, **88**, 4, pp. 545-546, bibliogr.)

76. Klapproth (H.J.), Poutasse (E.F.) et Hazard (J.B.). — Renal angiomyolipomas. (*A.M.A. Arch. Path.*, avril 1959, **67**, pp. 400-411, bibliogr.)

77. Lampe (W.T.) et Crovatto (A.C.). — Renal adenocarcinoma producing hypertension : diagnosis by radioactive renogram and aortography. (*J. of Urol.*, juin 1965, **93**, 6, pp. 673-677, bibliogr.)

78. Lamy (M.), Nézélof (C.), Jammet (Mlle M.L.) et Dresch (Mlle C.). — La maladie polykystique hépato-rénale. A propos d'un cas associant kystes hépatiques, kystes rénaux et hamartome du troisième ventricule). (*Arch. Franç. Pédiat.*, mars 1961, **18**, 3, pp. 293-309, bibliogr.)

79. Landgren (W.J.). — Hamartome du rein. Observation et revue de la littérature. (*Australasion Radiol.*, août 1966, **10**, n° 3, pp. 232-235 ; — Analysé *Excerpta*, mars 1967, n° 1296.)

80. Langhof (J.). — A propos d'un grand hamartome. (*Zschr. Urol.*, 1955, **48**, 5, pp. 321-324, bibliogr.)

81. Le Brun (H.I.), Kellett (H.S.) et Macalister (C.L.O.). — Renal hamartoma. (*Brit. J. Urol.*, décembre 1955, **27**, 4, pp. 394-407, bibliogr.)

82. Lemaitre (G.), L'Hermine (C.), Maillard (J.P.) et Linquette (M.). — Les angiomyolipomes ou hamartomes du rein : I. Les lésions rénales de la sclérose tubéreuse de Bourneville. Etude angiographique. (*J. Radiol. Electrol.*, mai 1968, **49**, 5, pp. 315-320.)

83. Lemaitre (G.), L'Hermine (C.) et Blanquart (J.). — Les angiomyolipomes ou hamartomes du rein : II. Les angiomyolipomes isolés du rein. A propos de deux observations. (*J. Radiol. Electrol.*, mai 1968, **49**, 5, pp. 320-324, bibliogr.)

84. Lemaitre (G.), Wemeau (L.), Mazeman (E.) et Maillard (J.P.). — L'adénome du rein (aspect radiologique). (*J. Radiol. Electrol.*, mai 1970, **51**, 5, pp. 321-324.)

85. Liban (E.) et Kozenitzky (I.L.). — Metanephric hamartomas and nephroblastomatosis in siblings. (*Cancer*, avril 1970, **25**, 4, pp. 885-888, bibliogr.)

86. Lombardo (S.). — Anémie aiguë par hématome périrénal dans un angiomyolipome du rein. (*Minerva Chir.*, 15 octobre 1961, **16**, 19, pp. 1181-1186, bibliogr.)

87. Love (L.) et Frank (S.J.). — Angiographie features of angiomyolipoma of the kidney. (*Am. J. Roentgenol.*, octobre 1965, **95**, 2, pp. 406-408, bibliogr.)

88. Lucht (U.) et Heumann (E.). — Hémangiome du rein. (*Ugerskr. Laeg.*, 4 septembre 1969, **131**, 36, pp. 1522-1524, bibliogr.)

89. Mac Dermott (E.N.) et Kennedy (J.D.). — Liposarcoma of the kidney. (*Brit. J. Urol.*, 1962, **32**, pp. 282-284, bibliogr.)

90. Mac Dougall (J.A.). — Renal hamartoma causing intraperitoneal haemorrhage. (*Brit. J. Urol.*, septembre 1960, **32**, 3, pp. 280-281, bibliogr.)

91. Mac Queeney (A.J.), Dahlen (G.A.) et Gebhart (W.F.). — Cystic hamartoma (angiomyolipoma) of kidney simulating renal carcinoma. (*J. of Urol.*, août 1964, **92**, 2, pp. 98-102, bibliogr.)

92. Mallory (T.B.), Castleman (B.) et Parris (E.E.). — Hamartoma. Case records of the Massachusetts General Hospital. Case 35.221. (*New England J. Med.*, juin 1949, **240**, 22, pp. 891-894, bibliogr.)

93. Marty (M.). — Insuffisance rénale d'origine tumorale au cours d'une sclérose de Bourneville. (*Bordeaux Chir.*, juillet 1963, **3**, 133.)

94. Meaney (T.F.). — Errors in angiographie diagnosis of renal masses. (*Radiology*, août 1969, **93**, 2, pp. 361-366, bibliogr.)

95. Merrill (J.P.). — Renal transplants and renal tumors. (*J.A.M.A.*, 1er décembre 1969, **210**, 9, pp. 1752-1753, bibliogr.)

96. Méry (J.P.), Sraer (J.D.), Hélénon (C.) et Lecamus (F.). — Une tumeur rare : l'angiomyolipome du rein. (*Ann. Méd. Int.*, juin-juillet 1970, **121**, 6-7, pp. 599-608, bibliogr.)

97. Michel (J.-R.), Chassaing (P.) et Sueur (Mlle J.). — Etude comparative des données artériographiques et anatomo-pathologiques de 27 tumeurs rénales. (*J. Radiol. Electrol.*, novembre 1966, **47**, 11, pp. 633-645, bibliogr.)

98. Miller (J.B.) et Kaufman (J.J.). — Spontaneous rupture of the kidney by tumor. (*Brit. J. Urol.*, juin 1963, **35**, 2, pp. 137-142, bibliogr.)

99. Mirouze (J.), Barjon (P.), Jaffiol (C.), Baumelou (H.) et Marty (M.). — L'urémie de la maladie de Bourneville. A propos de deux observations. (*J. Urol. Néphrol.*, octobre-novembre 1963, **69**, 10-11, pp. 639-647, bibliogr.)

100. Moczkowa (W.), Stryczynski (J.), Wojtowicz (J.) et Zierhoffer (S.). — Le diagnostic angiographique des lésions rénales expansives. (*Polski Przegl. Radiol. Med. Nukl.*, 1968, **32**, 6p, 749-762, bibliogr.)

101. Mogg (R.A.). — Atypical renal tumours in relationship to the tuberous sclerosis complex. (*Bull. Soc. Internat. Chir.*, octobre 1960, **19**, 5, pp. 493-498.)

102. Montero Garcia (A.), Sanz Guajardo (A.), Segura Sanchez (A.), Martinez Pineiro (J.A.) et Sanchez Sicilia (L.). — Angiomyolipome rénal associé à une dysplasie fibro-musculaire (une cause rare d'hémorragie rétro-péritonéale). (*Rev. Clin. Espan.*, 30 avril 1970, **117**, 2, pp. 181-186, bibliogr.)

103. Mooney (K.). — Hamartoma of kidney. (*J. of Urol.*, juin 1955, **73**, 6, pp. 951-955, bibliogr.)

104. Morgan (G.S.), Straumfjord (J.V.) et Hall (E.J.). — Angiomyolipoma of the kidney. (*J. of Urol.*, avril 1951, **65**, 4, pp. 525-527, bibliogr.)

105. Murphy (G.P.) et Schirmer (H.K.A.). — Surgical significance and management of mixed renal parenchymal tumors. (*J. of Urol.*, avril 1963, **89**, 4, pp. 560-565, bibliogr.)

106. Ody (R.) et Berger (H.). — Bourneville-Pringle phakomatosis with situs inversus, bilateral double kidney and recurrent pneumothorax. (*Deutsch. Med. Wschr.*, 18 mars 1966, **91**, 11, pp. 448-492, bibliogr.)

107. Palmisano (P.J.). — Renal hamartoma (angiomyolipoma) : its angiographic appearance and response to intra-arterial epinephrine. (*Radiology*, février 1967, **88**, 2, pp. 249-252, bibliogr.)

108. Patel (J.), Cormier (J.M.) et Artur (E.). — L'angiomyolipome rénal, cause possible d'hématome périnéphrétique, trop fréquemment dit « spontané ». (*Mém. Acad. Chir.*, 1965, **91**, 21-22, 23, pp. 769-772, bibliogr.)

109. Peisojovich (M.). — Renal tumors : diagnosis. Comparative studies at the Grace Hospital in the last 20 years. (*Grace Hosp. Bull.*, juillet 1968, **46**, 2, pp. 84-91, bibliogr.)

110. Perou (M.L.) et Gray (P.T.). — Mesenchymal hamartomas of the kidney. (*J. of Urol.*, mars 1960, **83**, 3, pp. 240-261, bibliogr.)

111. Poilleux (J.), Bigot (R.) et Hivet (M.). — Un cas d'angiomyolipome du rein révélé par un hématome enkysté. Etude artériographique. (*Ann. Chir.*, mars 1970, **24**, 5-6, pp. 311-315, bibliogr.)

112. Polikowski (B.) et Bura (M.). — Hamartome sarcomateux du rein. (*Zschr. Urol.*, avril 1966, **59**, 4, pp. 293-296, bibliogr.)

113. Price (E.B. Jr) et Mostofi (F.K.). — Symptomatic angiomyolipoma of the kidney. (*Cancer*, juin 1965, **18**, 6, pp. 761-774, bibliogr.)

114. Puigvert (A.), Elizalde (C.), Cols (A.) et Vives (S.). — Hamartomes du sinus rénal (angiomyolipomes). (*J. Urol. Néphrol.*, mars 1968, **74**, 3, pp. 145-158, bibliogr.)

115. Rabinowitz (J.G.), Wolf (B.S.) et Goldman (R.H.). — Roentgen features of renal adenomas. (*Radiology*, février 1965, **84**, 2, pp. 263-269, bibliogr.)

116. Ram (M.D.) et Chisholm (G.D.). — Hypertension due to hypernephroma. (*Brit. Med. J.*, 11 octobre 1969, **4**, pp. 87-88, bibliogr.)

117. Ramirez (N.D.C.) et Hidalgo Pallete (C.A.). — Hamartome renal. (*Rev. Sanidad Naval del Peru*, mai-décembre 1966, **2**, 2-3, pp. 77-84, bibliogr.)

118. Renggli (I.), Tholen (H.), Ludin (H.), Werthemann (A.) et Nissen (R.). — Angioléiomyolipome (hamartome) du rein. Un cas clinique. (*Schweiz. Med. Wschr.*, 13 août 1966, **96**, 32, pp. 1046-1050, bibliogr.)

119. Rimbaud (P.), Truc (E.) et Mirouze (J.). — Tumeurs de Könen identifiant une néphropathie à évolution mortelle. Epiloïa. (*Bull. Soc. Franç. Derm. Syph.*, juillet-août 1963, **70**, 3, p. 339.)

120. Riemenschneider (P.A.) et Ferguson (J.H.). — Abdominal mass. (*New York State J. Med.*, 15 novembre 1964, **64**, 22, pp. 2789-2791, bibliogr.)

121. Riopelle (J.L.). — Epithéliosarcome du rein gauche avec fibromyolipome du même rein et fibrome théco-cellulaire de l'ovaire homolatéral. Origine rénale du prétendu hypernéphrome vrai du rein. (*Rev. Canad. Biol.*, avril 1945, **4**, 1, pp. 40-65, bibliogr.)

122. Riopelle (J.L.). — The nature and origin of the so-called true kidney hypernephroma. (*Cancer*, juillet 1951, **4**, pp. 789-802, bibliogr.)

123. Robertson (P.W.), Klidjian (A.), Harding (L.K.), Walters (G.), Lee (M.R.) et Robb-Smith (A.H.T.). — Hypertension due to a renin-secreting renal tumour. (*Amer. J. Med.*, décembre 1967, **43**, 6, pp. 963-976, bibliogr.)

124. Robertson (T.D.) et Hand (J.R.). — Primary intrarenal lipoma of surgical significance. (*J. of Urol.*, 1941, **46**, pp. 458-474, bibliogr.)

125. Rockoff (S.D.), Doppman (J.), Block (J.B.) et Ketcham (A.). — Variable response of tumor vessels to intra-arterial epinephrine : an angiographic study in man. (*Investigative Radiol.*, mai-juin 1966, **1**, 3, pp. 205-213, bibliogr.)

126. Rognon (L.M.), Simard (C.) et Riberi (P.). — Hématomes périrénaux dus à une angiomyolipomatose au cours d'une forme viscérale d'une sclérose tubéreuse de Bourneville. (*Mém. Acad. Chir.*, 1969, **95**, 16-17, pp. 499-504, bibliogr.)

127. Roujeau (J.) et Galian (Mme A.). — Les tumeurs dysembryoplasiques du rein. (*Bulletin du Cancer*, 1964, **51**, 4, pp. 471-504, bibliogr.)

128. Roujeau (J.) et Galian (Mme A.). — La tumeur de Riopelle. Première partie : étude analytique. (*Ann. Urol.*, mai 1970, **4**, 2, pp. 85-95.)

129. Roujeau (J.) et Galian (Mme A.). — La tumeur de Riopelle. Deuxième partie : histogénèse et conclusion. (*Ann. Urol.*, septembre 1970, **4**, 3, pp. 149-157, bibliogr.)

130. Rousseau (J.), Desproges-Gotteron (R.), Bourdeau (J.J.) et Buy (B.). — Contribution de la radiologie à l'étude de la sclérose tubéreuse de Bourneville. (*J. Radiol. Electrol.*, janvier-février 1969, **50**, 1-2, pp. 59-62, bibliogr.)

131. Rusche (C.). — Renal hamartoma (angiomyolipoma) report of three cases. (*J. of Urol.*, juin 1952, **6**, 67, pp. 823-831, bibliogr.)

132. Sadi (A.), Metzner (B.S.) et Oliveira Azevedo (A.R.). — Hamartome rénal : présentation d'un cas. (*O. Hospital*, avril 1964, **65**, 4, pp. 757-763, bibliogr.)

133. Schield (P.N.). — Epinephrine effect in the vascular pattern of a renal lipoma. (*Radiology*, juin 1970, **95**, 3, pp. 657-658, bibliogr.)

134. Schmidtsdorf (G.). — Hamartome rare du rein. (*Zbl. Chir.*, 10 mai 1969, **94**, 19, pp. 658-662, bibliogr.)

135. Schmits (W.). — Angiomyolipome du rein. (*Zschr. Urol.*, avril 1965, **58**, 4, pp. 267-274, bibliogr.)

136. Schmitt (J.). — Les formes viscérales des phacomatoses. (*Thèse*, Nancy (Paris, Doin édit.), 1959, 275 p., bibliogr.)

137. Seabury (J.C.) Jr), Ensor (R.D.) et Wolfe (W.G.). — Angiomyolipoma of the kidney : a benign tumor demonstrating neovascularization by arteriography. Report of 2 cases. (*J. of Urol.*, novembre 1967, **98**, 5, pp. 562-565, bibliogr.)

138. Seshanarayana (K.N.) et Keats (T.E.). — Angiomyolipoma of the kidney : diagnostic roentgenographic findings. (*Am. J. Roentgenol.*, octobre 1968, **104**, 2, pp. 332-334, bibliogr.)

139. Shaw (R.E.). — Spontaneous rupture of the kidney. (*Brit. J. Surg.*, juillet 1967, **45**, 189, pp. 68-72, bibliogr.)

140. Spillane (R.J.), Singiser (J.A.) et Prather (G.C.). — Fibromyxolipoma of the kidney. (*J. of Urol.*, novembre 1952, **68**, 5, pp. 811-814, bibliogr.)

141. Sueur (Mlle J.M.A.). — Etude comparative des données artériographiques et histologiques de 30 tumeurs rénales. (*Thèse*, Paris, 1965, 59 p., bibliogr.)

142. Tahara (C.) et Hess (E.). — Massive renal fibrolipoma : report of two cases. (*J. of Urol.*, août 1945, **54**, 2, pp. 107-115, bibliogr.)

143. Taylor (J.N.) et Genters (K.). — Renal angiomyolipoma and tuberous sclerosis. (*J. of Urol.*, avril 1958, **79**, 4, pp. 685-696, bibliogr.)

144. Tedeschi (C.G.), Holthman (W.H.) et Minor (C.L.). — Mixed hypernephroid tumors of the kidney (metanephromas). (*J. of Urol.*, juin 1949, **61**, 6, pp. 981-996, bibliogr.)

145. Thompson (C.E.R.). — Spontaneous extraperitoneal rupture of a renal hamartoma. (*Brit. J. Surg.*, juillet 1964, **51**, 7, pp. 555-556, bibliogr.)

146. Trasino (M.) et Ghislanzoni (R.). — Etude clinico-radiologique et histologique d'une forme rare d'hamartome à double localisation (rénale et vertébrale). (*Radiologia Medica*, février 1956, **42**, 2, pp. 139-150, bibliogr.)

147. Turner (D.P.B.) et Adams (D.J.). — Non traumatic retroperitoneal haemorrhage from renal tumours. (*Brit. J. Surg.*, janvier 1966, **53**, 1, pp. 50-52, bibliogr.)

148. Tweeddale (D.N.), Dawe (C.J.), Mac Donald (J.R.) et Culp (O.S.). — Angiolipoleiomyoma of the kidney ; report of a case with observations on histogenesis. (*Cancer*, juillet-août 1955, **8**, 4, pp. 764-770, bibliogr.)

149. Udekwu (F.A.O.). — Renal angiomyolipoma : clinical and pathological study. (*Internat. Surg.*, septembre 1966, **46**, 3, pp. 205-214, bibliogr.)

150. Uson (A.C.), Knappenberger (S.T.) et Melicow (M.M.). — Non traumatic perirenal hematomas : a report based on 7 cases. (*J. of Urol.*, mars 1959, **81**, 3, pp. 388-394, bibliogr.)

151. Van Heerden (J.A.), Longo (M.F.), Cardoza (F.) et Farrow (G.M.). — The abdominal mass in the patient with tuberous sclerosis. Surgical implications and report of a case. (*Arch. Surg.*, août 1967, **95**, 2, pp. 317-319, bibliogr.)

152. Vasko (J.S.), Brockman (S.K.) et Bomar (R.L.). — Renal angiomyolipoma : a rare cause of spontaneous massive retroperitoneal hemorrhage. (*Ann. of Surg.*, avril 1965, **161**, 4, pp. 577-581, bibliogr.)

153. Veraguth (P.) et Chanson (J.F.). — L'hypertension artérielle dans les tumeurs du rein de l'enfant : l'influence de la radiothérapie pré-opératoire. (*Radiol. Clin. Biol.*, 1968, **37**, 5, pp. 283-288.)

154. Viamonte (M. Jr), Ravel (R.), Politano (V.) et Bridges (B.). — Angiographic findings in a patient with tuberous sclerosis. (*Am. J. Roentgenol.*, novembre 1966, **98**, 3, pp. 723-732, bibliogr.)

155. Vilhena Machado (A. de) et Paola (D. de). — Angiomyolipome rénal. (*Revue Brasil. Cir.*, octobre 1953, **26**, n° 4, pp. 365-370, bibliogr.)

156. WAGNER (F.B. Jr). — Arteriography in renal diagnosis : preliminary report and critical evaluation. (*J. of Urol.*, décembre 1946, **56**, 6, pp. 625-635, bibliogr.)

157. WATSON (R.C.), FLEMING (R.J.) et EVANS (J.A.). — Arteriography in the diagnosis of renal carcinoma. (*Radiology*, novembre 1968, **91**, 5, pp. 888-897, bibliogr.)

158. WEAVER (R.G.) et CARLSQUIST (H.J.). — Two rare tumors of the renal parenchyma. (*J. of Urol.*, mars 1957, **77**, 3, pp. 351-357, bibliogr.)

159. WEERD (J.H. DE) et DOCKERTY (M.B.). — Lipomatous retroperitoneal tumors. (*Am. J. Surg.*, octobre 1952, **84**, 4, pp. 397-407, bibliogr.)

160. WEIDMANN (P.), SIEGENTHALER (W.), ZIEGLER (W.H.), SULSER (H.), ENDRES (P.) et WERNING (C.). — Hypertension associated with tumors adjacent to renal arteries. (*Am. J. Med.*, octobre 1969, **47**, 4, pp. 528-533, bibliogr.)

161. WEILL-BOUSSON (Mme M.), RAIGA (J.C.), NÉTY (J.) et BARTIER (C.). — Etude anatomo-clinique de l'angiomyolipome du rein. A propos de 3 cas. (*J. Urol. Néphrol.*, mars 1968, **74**, 3, pp. 203-209, bibliogr.)

162. WIGGER (H.J.). — Fetal hamartoma of kidney : a benign, symptomatic, congenital tumor, not a form of Wilm's tumors. (*Amer. J. Clin. Path.*, mars 1969, **51**, pp. 323-337, bibliogr.)

163. WILLIAMS (G.E.G.). — Renal angiomyolipoma with an epithelial component. (*J. Path. Bact.*, juillet 1963, **86**, 1, pp. 223-225, bibliogr.)

164. WILLIAMS (J.P.) et SAVAGE (P.T.). — Liposarcoma of kidney. (*Brit. J. Surg.*, novembre 1958, **46**, 197, pp. 225-231, bibliogr.)

165. WILLIS (R.A.). — The hamartomatous syndromes : their clinical pathological and fundamental aspects. (*Med. J. of Australia*, 5 juin 1965, **1**, 23, pp. 827-833, bibliogr.)

166. WOLF (B.S.). — Radiological notes, case n° 150. (*J. Mount Sinaï Hosp.*, novembre-décembre 1961, **28**, 6, pp. 581-583.)

167. Renal tumours and hypertension. (*Brit. Med. J.*, 10 août 1968, **3**, 5614, pp. 327-328, bibliogr.)

168. YEKEL (R.L.) et TESLUK (H.). — Angiomyolipoma of the kidney. (*Bull. Mason Clin.*, 1961, **15**, pp. 93-100.)

ARTICLES CITES PAR D'AUTRES AUTEURS

169. Apitz (K.) (cité par Klapproth). — Die Geschwulste und Gewebsmissbildungen der Nierenrinde : die mesenchymalen Neubildungen. (*Arch. Path. Ana.*, 1943, **311**, p. 306.)

170. Emmet (J.L.) (cité par Crosett). — Clinical urography. (Philadelphia, W.B. Saunders Company, 1964, pp. 771-773.)

171. Malamitsis (B.), Fistas (B.), Gaganakis (J.) et Vouros (D.) (cité par D'Amico). — Un caso di mesenchimoma renale. (*Atti Soc. It. Urol.*, 38e Congr. Padoue, 1965.)

172. Silvestri (E.) et Intini (L.) (cité par D'Amico). — Angiomyolipoma renal (caso clinico). (*Quad. Chir.*, 1966, **9**, 187.)

173. Tanaka (H.), Tin (I.) et Kuribayaschi (N.) (cité par D'Amico). — Huge angiomyolipoma of the kidney, incidentelly found at emergency operation. Two cases. (*Jap. J. Cancer Clin.*, 1961, **7**, 260.)

ARTICLES QUI AURAIENT DU ETRE CONSULTES MAIS INTROUVABLES

174. Nair (M.B.) et Varhese (M.). — Renal hamartoma (angiomyolipoma). (*Indian J. Path. Bact.*, avril 1967, **10**, pp. 204-207.)

175. Narcison (F.V. Jr) et Basa (G.F.). — Renal angiolipoleimyoma. Case report and histogenic concept. (*Phillipines J. Cancer*, juillet-septembre 1952, **4**, pp. 210-214.)

176. Silva Bojunga (W. de). — Hamartome du rein. (*Soc. Argent. Urol.*, Mar del Plata, 2-7 décembre 1956, pp. 115-119.)

177. Sullivan (A.W.) et Hand (J.R.). — Angiomyolipoma of kidney : report of case. (*Portland Clin. Bull.*, 1959, **13**, pp. 33-39.)

178. Torrenti (H.), Singer (E.D.) et Casal (J.). — Spontaneous renal hematoma (2 cases). (*Rev. Argent. Urol.*, septembre 1969, **38**, pp. 229-232.)

179. White (R.R.) et Vries (J.K. de). — Renal hamartoma (angiomyolipoma). (*J. Med. Soc. New Jersey*, septembre 1960, **57**, pp. 528-530.)

180. Woolrich (J.) et Maldonado (E.F. de). — Renal leiomyomatous hamartoma (report of a case). (*Rev. Mex. Urol.*, juillet-août 1965, **24**, pp. 409-416.)

IMPRESSIONS C.L.J., 29, RUE DEPARCIEUX, PARIS-XIVe